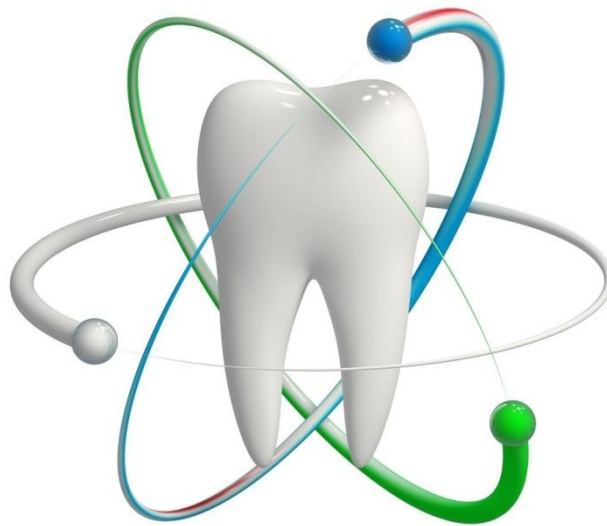
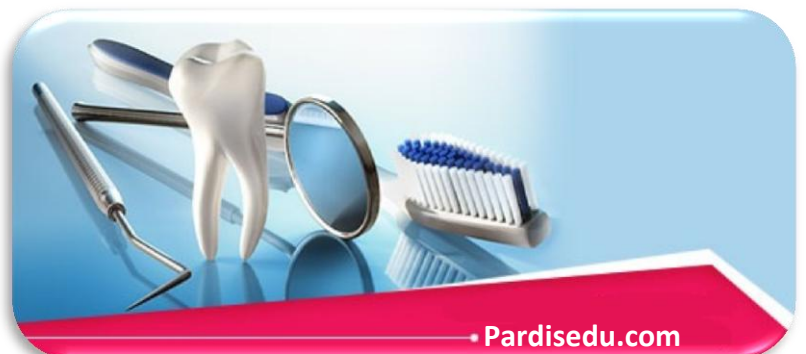



## پردیس بین المللی رشد و توسعه بهداشت و سلامت جندی شاپور جزوه آموزشی دستیار دندان پزشکی



• Pardisedu.ir



• Pardisedu.com

## تاریخچه

علم دندانپزشکی از زمان های قدیم مورد توجه بوده و قدمت بسیار طولانی دارد در یکی از نامه هایی که یکی از پزشکان درباری برای پادشاه نوشته و به صورت مجموعه ای از لوحه های گلی است کشف شده مطالبی در مورد کشیدن دندانها وجود دارد این پزشک دندانهای بیمار را در تولید بیماریهای عفونی مسئول دانسته است.

در قرن پنجم دو نمونه از دندانهای مصنوعی گیر دار ساخت فنیقیها در گورستان سیدون کشف شده است. مبدأ علم دندان پزشکی در مصر قدیم به قرن ششم قبل از میلاد بر می گردد.

چینی ها اولین کسانی بودند که مسواک را اختراع کردند. آنها در طب سوزنی برای علاج دندان درد از فرو کردن سوزن داخل دندان به منظور بیرون کشیدن مواد فاسد استفاده می کردند.

تاریخ معتبر و موثق دندان پزشکی از آثار بقراط شروع می شود. از اهمیت ویژه نوشته هایش که قرن ها مورد قبول پزشکان واقع شده قانون بقراطی است که می گوید فقط دندان های لق را باید کشید.

جالینوس که پس از بقراط بزرگترین پزشک ادوار قدیمی بود اولین کسی بود که در مورد عصب دندان مطالبی را عنوان کرد.

رازی که پیش قدم ترین پزشکان اسلامی محسوب می شد پر کردن حفرات پوسیده را با سیمانی که از زاج به دست می آید توصیه نموده است.

در سال ۱۸۷۷ ویلکرسون اولین صندلی هیدرولیک را اختراع کرد در زمینه پروتز نیز کم کم در آلمان پزشکان تغییرات بنیادی در علم پروتز به وجود آوردند.

بلاک به عنوان یک مخترع، معلم و نویسنده کمک های ارزنده ای به پیشرفت دندان پزشکی انجام داد.

و کتابهای زیادی در زمینه دندان پزشکی نوشت همچنین روش های تهیه حفرات را طبقه بندی و مرتب نمود.

جامعه دندان پزشکی آمریکا در سال ۷۵۹۷ به وسیله ۶۲ نماینده که از طرف دودانشکده دندانپزشکی در محل آبشار نیاگارا گرد آمده بودند پایه گذاری شد.

که به نمایندگی از کل دندانپزشکان تشکیل شده که دو هدف اساسی داشت:

اصلاح مشخصات حرفه ای دندانپزشک، بالا بردن حیثیت و اعتبار این حرفه و پیشرفت آن در مقایسه با دیگر مشاغل در یک مسابقه اجتماعی.

کنتاکی، اولین ایالتی بود که قانون را برای تحت نظم در آوردن کار دندانپزشکی وضع نمود و به این ترتیب با تلاش مستمر و تحقیقات فراوان علم دندانپزشکی روز به روز پیشرفت بیشتری کرد.

## برقرار کردن ارتباط با بیمار

برخورد با بیمار در اولین جلسه بسیار مهم است مسئله مهمی که به آن باید توجه کنیم این است که بیمار را در جریان اطلاعات بدست آمده در طی معاینه قرار دهیم و اهمیت توجه به این نکات را در نتیجه نهایی درمان به او گوشزد کنیم.

## طبقه بندی هاوس

سالها پیش دکتر هاوس یک طبقه بندی علمی در مورد شرایط فکری بیماران پیشنهاد کرد:

- ۱ بیماران فیلسوف منش: بیماران هستند که مایلند نظر دندانپزشک را بدون چون و چرا قبول کنند و می دانند که دندانپزشک بهترین کار ممکن را انجام می دهد و از نظر شرایط فکری برای معالجه موفقیت آمیز ایده آل هستند.
- ۲ بیماران بی اعتناء: به دندانها و سلامت دندانهایشان کم توجه هستند برای کار دندانپزشک ارزش قائل نیستند و اگر دندانشان اشکالی داشته باشد به آسانی از آن می گذرند

در مورد این بیماران باید دقت بیشتری صرف کرد و پرستار دندان پزشک در مورد ارزش کار دندانپزشک به آنها توضیح داده شود.

۳ بیماران خورده گیر: در مورد هر کاری ایراد می گیرند از دندان پزشک سابق خود ایراد می گیرند و راضی نیستند و این را به این علت می دانند که دندانپزشک قبلی از دستورات آنها اطاعت نکرده است.

نشناختن بیماران خورده گیر در هنگام تشخیص مشکلات زیادی ایجاد می کند کنترل شدید این بیماران ضروری است چون اگر به نحو صحیح کنترل نشوند در هنگام درمان می توانند مزاحم باشند در این میان نقش پرستار دندانپزشک می تواند مؤثر باشد. در مورد این بیماران باید آنها را به



موقع بشناسیم و فکر آنها را عوض کنیم در این صورت ممکن است بتوان به آنها علی‌رغم میل خودشان کمک کنیم.

بیماران شکاک: بیمارانی هستند که از درمان‌های قبلی نامطلوبی گرفته‌اند بنابراین شک دارند که اصولاً کسی بتواند به آنها کمک کند از نظر سلامتی وضع بدی دارند این بیماران سعی کرده‌اند که بیماران خوبی باشند اما حالا به نظرشان می‌رسد که درمان ناپذیر هستند اغلب آنها ناراحتی‌هایی مثل ازدست دادن همسر، مسائل مالی و...

که به وضعیت دهانی آنها ارتباطی ندارد دارند آنها فکر میکنند همه چیز بر ضد آنهاست و شک دارند کسی بتواند به آنها در مورد مشکلاتشان کمکی به آنها بکنند.

این بیماران علاوه بر درمان به مهربانی و هم‌دردی نیاز دارند زمان در نظر گرفته شده برای این بیماران باید بیشتر باشد. در تشخیص بیماران مراجعه‌کننده بررسی حالات فکری آنان از اهمیت خاصی برخوردار است طرز فکر بیماران و واکنش‌های او در طی جلسات ملاقات تشخیص داده می‌شود در مطب باید انتظارات مریض شناخته شود. آنچه که در دندان پزشکی از سایر موارد اهمیت بیشتری دارد رضایت بیماران از شیوه درمان می‌باشد که منجر به همکاری بیشتر می‌شود.

در تحقیقی که بر روی دو گروه از بیماران صورت گرفته است در گروه اول اطلاعاتی در مورد بیماری و تشخیص و درمان عوارضی ناشی از آن داده شده است و در گروه دوم چنین اطلاعاتی داده نشده گروه اول کمتر از دردهای پس از درمان شکایت دارند در حالی که گروه دوم اضطراب بیشتری داشته که این اضطراب موجب تشدید فشارهای عصبی شده و به نوبه خود روند بهبودی را مختل می‌سازد به علاوه این گروه به علت کمبود اطلاعات در مورد استعمال داروها و مراقبت‌های پس از درمان با مشکلات فراوانی روبه‌رو شدند، باید بدانیم که بیمار به کمک نیاز دارد و کسی را جست‌وجو می‌کند که اطلاعات کافی در مورد مشکلاتش را در اختیارش قرار دهد هرچه اینگونه اطلاعات صحیح‌تر و واقعی‌تر باشد مریض بیشتر اعتماد می‌کند و روند درمان بهتر انجام می‌گیرد.

پرستار دندانپزشک باید به اعتراضات و شکایات مریض گوش بدهد و با توجه به دستورات دندانپزشک به شکایات او پاسخ دهد. چون که مریض اگر ببیند کسی به حرف‌ها و شکایات او گوش می‌کند اعتمادش بیشتر می‌شود البته پاسخ‌گویی به شکایات حتماً باید اصولی و با هماهنگی دندانپزشک باشد.

طرز برخورد پرستار و خود دندانپزشک باید آمیزه‌ای از مهربانی و علاقه نسبت به بیماران مشکلات آنان باشد. ملاقات برنامه‌ریزی شده به بیمار کمک می‌کند که احساس راحتی کند و بین طرفین احترام متقابل که موضوعی اساسی است به وجود آید.

اگر بیمار تجربه نامطلوبی در گذشته داشته باشد بایستی در مورد آن صحبت شود تا از چگونگی آن اطلاع حاصل کنیم و از بکارگیری عواملی که روی بیمار تأثیر سو داشته

دستیار دندانپزشک با استفاده از تلقین بیمار را در جهت مطلوب هدایت کند مثلاً اگر مریضی درد دارد به او بگویید مطمئناً وقتی به منزل رفتید احساس درد نخواهید داشت زیرا نتیجه معاینات نشان می‌دهد که شما فردی قوی و مقاومی هستید.

در انتخاب نوع درمان به بیمار باید حق تصمیم‌گیری بدهیم به این صورت که او را فقط راهنمایی کنیم و با توجه به شرایط روحی و روانی، بهداشتی و وضعیت اقتصادی در انتخاب نوع درمان کمک کنیم.

برخورد با بیمار بسته به جنس، سن و شغل فرق میکند معمولاً افراد مسن‌تر کم‌حوصله‌ترند و با ملایمت با آنها برخورد می‌کنیم و برخورد با اطفال نیز بسیار حائز اهمیت است که بعداً راجع به آن توضیح داده می‌شود. در درمان‌های زیبایی معمولاً خانم‌ها حساسیت بیشتری نشان می‌دهند.

به طور خلاصه باید رفتاری ملایم، جدی و عاری از هرگونه تحمیل و تحقیر همراه با حس‌همدردی با بیمار داشته باشیم برخورد پرستار دندانپزشک اهمیت زیادی دارد زیرا ممکن است که بایک برخورد اشتباه و نسنجیده تأثیر نامطلوبی روی بیمار گذاشته و اولین تجربه دندانپزشکی او را مخدوش کنند.

دستیار دندانپزشک باید بیمار را با تعرفه‌های جاری درمان آشنا کند البته اول باید روش‌های بهتر درمان توضیح داده شود بعد هزینه آنها را به اطلاع مریض برساند مثلاً در مورد پروتز باید توضیح دهد که پروتز فیکس از متحرک بهتر است و مزایای آن را بگوید. یا مزایای پروتزهای ترموپلاستیک نسبت به پروتزهای آکریلی را به بیمار شرح دهد و بعد تفاوت قیمت آن را بگوید.

## کنترل رفتار کودک :

به طور کلی دندانپزشک و پرستار دندانپزشک باید از روانشناسی کودک اطلاع داشته باشند تا بتوانند درمان خوبی ارائه دهند. دندانپزشکی تجربه ای است که کودک باید با آن آشنا شود. محیط مطب و چگونگی دکوراسیون مطب وسایل دندانپزشکی مورد استفاده پوسترها و عکس های روی دیوار و ... باید متناسب با روحیه کودک تنظیم شود. اصولاً در اولین جلسه برخورد دندانپزشک با کودک باید صرفاً جنبه آشنایی و معرفی دستگاهها را داشته باشد. در درمان کودکان بایستی به سن و مرحله تکامل آنان توجه داشته باشیم. در دوسالگی کودک علاقه زیادی به آب دارد که خود می تواند شروع مؤثری جهت آشنایی با وسایل دندانپزشکی باشد که با نشان دادن سرنگ آب و هوا می تواند شروع گردد و بهتر است طفل همراه والدین معالجه و درمان شود.

در سه سالگی کودک بهتر کنترل می شود و باید در مورد کارهای دندانپزشکی به وی توضیح دهیم کودک علاقه زیادی به صحبت کردن و گفتن داستان دارد در این سن بهتر است نکات منفی را کمتر به کار برد در این سن کودک علاقه دارد آنچه را که از آن نهدی شود انجام دهد در این سن بهتر است تا آشنایی طفل با محیط و دندانپزشک و سایر کارکنان والدین به همراه کودک باقی بماند. در چهار سالگی کودک با علاقه به توضیحات گوش می دهد و به سوال ها جواب می دهد کودک مثبت تر است و راحت تر می شود با او صحبت کرد علاقه زیادی به سوال کردن دارد و گاهی ترجیح می دهد تا توضیح قابل فهم به وی نداده ایم برای کار انجام نمی دهیم به طور علمی کودک چهار ساله همکاری لازم را در مطب دارد در این سن کودک علاقه مند به غلو و بزر کردن و گفتن داستانهای خیالی دارد. در پنج سالگی کودک آماده قبول فعالیت های اجتماعی است و ترس از ترک کردن والدین را ندارد و اگر به طور صحیح راهنمایی شده باشد از رفتن به مطب دندانپزشکی واهمه ای ندارد. کودک در این سن علاقه مند به وضع ظاهر و لباس خود می باشد لذا تعریف از وضع ظاهری لباس، کفش و... وسیله خوبی جهت شروع صحبت است بهترین و مناسب ترین سن برای کارهای دندانپزشکی است. شش سالگی یکی از مشکل ترین سنین جهت معالجه است مانند کودک چهار ساله از افراد جدید واهمه دارد و چون مدرسه می رود اثرات محیط در وی مؤثر می باشد که می تواند این اثرات مثبت یا منفی باشد. و از آسیب بدنی بسیار می ترسد و کوچک ترین خراش در بدن یا دیدن کمی خون می تواند کودک را به اوج ترس برساند.

در هفت تا دوازده سالگی درجه استقلال کودک و عدم نیاز به والدین روز به روز بیشتر می شود و با وجود ترس سعی می کند روی آن سرپوش بگذارد.

در برخورد با طفل پرستار کودک باید تا زانو خم شده مقابل طفل قرار بگیرد و با او آرام صحبت کند همچنین قرار گرفتن دست کودک در هنگام ورود به مطب ممکن است مفید واقع شود.

انتظار طولانی کودکان را بیشتر مضطرب می کند لذا باید برای آنها زمان مناسبی را انتخاب کرد در برخورد با بچه های ترسو باید علت ترس را جویا شد و به آنها اطمینان و قوت قلب داد بچه های کوچک از وسایل دندانپزشکی می ترسند به همین علت وسایلی مثل سرنگ تزریق و ... نباید در معرض دید کودک باشد اغلب کودکانی که مدرسه می روند کلمه تزریق را می شناسند لذا باید از به کاربردن آن و کلماتی مانند سرسوزن و... خودداری شود.

به طور کل باید با اطفال برخوردی با صبر و حوصله و در عین حال با مهربانی و قاطعیت داشت و در مورد کودکان لوس و پرتوقع استفاده از زور بی تأثیر نیست و به والدین این کودکان نباید اجازه ورود به مطب را بدهیم.

## پرستار دندانپزشک در مراکز دندانپزشکی :

- پرستار دندانپزشک با برقراری حالت دوستانه و صمیمی در تمام مدت کار برای بیمار حالت راحت تری را ایجاد خواهد کرد و باید از مطرح کردن مسائل و نظرات شخصی و صحبت های کم اهمیت با همکاران یا بیماران خودداری کند.
- گاهی اوقات بیمار اطلاعاتی به پرستار می دهد که باید سری باشد.
- نشان دادن پرونده بیمار باید با اجازه دندانپزشک باشد.
- ظاهر: ناخن ها کوتاه، تمیز و بدون لاک باشد. آرایش و بوی عطر ملایم باشد.
- مهارت های اجتماعی: باید با سایر اعضای مطب و بیماران ارتباط خوبی داشته باشد.
- برقراری ارتباط مؤثر و خوب کار دندانپزشک را راحت تر خواهد کرد.



- از به کار بردن لغات تخصصی شغلی برای بیماران باید خودداری شود.
- پیام تلفنی دریافتی ممکن است اولین تماس بیمار با دندانپزشک باشد لذا به عنوان اولین موضوع مهم تلقی می‌شود و باید به خوبی و با بردن نام دندانپزشک به آنها پاسخ داده شود.
- پیام‌های یادداشت شده مثل قرارهای بعدی و یا صورت حساب مریض و دستور کار لابراتوار باید خوانا و بدون اشتباه باشد. آگاهی داشتن در زمینه کامپیوتر مهم می‌باشد.

### وظایف پرستار دندانپزشک

❖ الگوی روزانه: اول باید روپوش تمیزی پوشیده و مراحل زیر را انجام دهد

- ۱- هواکش‌ها، بخاری‌ها و دستگاه‌های تهویه مطبوع را روشن کند
  - ۲- همه وسایل را روشن و کنترل نماید (دستگاه استریل کننده، کمپرسور، یونیت و ساکشن
  - ۳- داروها و لوازم دندانپزشکی مثل سرنگ بی‌حسی و مواد دارویی را کنترل کند
  - ۴- از سالم بودن و در دسترس بودن داروها و تجهیزات اورژانس اطمینان حاصل کند.
  - ۵- برای دندانپزشک یک روپوش تمیز و برای دستیار جراحی صابون و حوله‌شان دستکش و محافظ چشم فراهم کند
  - ۶- اتاق انتظار و توالی که بیماران استفاده می‌کنند از نظر تمیزی کنترل کنند
  - ۷- لیست روزانه را از جهت نیازهای ویژه بررسی کند (مثل کارهای لابراتوار، مواد و ...)
  - ۸- نسبت به در دسترس بودن یادداشت‌ها، چارت‌ها و رادیوگرافی‌های بیماران اطمینان حاصل کنند
  - ۹- برای اولین بار بیمار پیش‌بند، شان و ... یک ظرف کوچک حاوی دهان‌شویه مخصوص پروتزها و یا وسایل مشابه آماده کند
  - ۱۰- کنترل سوابق بیمار ضروری است هنگام کار لوازم و مواد مورد نیاز را به دندانپزشک بدهد
  - ۱۱- قادر به راهنمایی کردن بیمار باشد و قادر به ترکیب مواد باشد
  - ۱۲- پس از انجام کار مریض همه وسایل (فرزها، هندپیس و ... را از کنار یونیت به محلی که باید تمیز و استریل شوند انتقال دهد و سطوح کار، کلیدهای نور و کنترل یونیت را بایک ماده ضد عفونی مناسب تمیز نماید و برای مریض بعدی همه چیز را آماده نماید.
- پرستار دندانپزشک باید دقیق و هوشیار باشد، با وسایل و طرز کار آنها آشنا باشد مراحل مختلف کار را آموخته و این که چه وسایلی مورد نیاز است را پیش‌بینی کند و در موقع لزوم وسیله مناسب کار را به دندانپزشک بدهد و در صورت نیاز وسیله‌ها را بگیرد.
- در صورت لزوم سرساکشن را در جای صحیح و مناسب قرار دهد با واژه‌های دندانپزشکی مأنوس بوده و با طرز صحیح نام گذاری دندانها به صورت چارتینگ آشنا باشد همچنین قادر به ترکیب مواد مطابق با دستور کارخانه سازنده باشد.
- پرستار دندانپزشک باید همچنین مطمئن شود که دندانپزشک شرح درمان بیمار را در پرونده‌ای نوشته است قبل از ورود بیمار بعدی وسایل زیر را آماده کند:
- وسایل استریل مورد نیاز، دهان‌شویه و پیش‌بند، محافظ چشم برای دندانپزشک و بیمار و پرونده بیمار.

### روز پایان کار یک دستیار دندان پزشک :

- ۱- بعد از آخرین بیمار مطب را تمیز کند.
- ۲- لوله ساکشن و فیلترها را مطابق دستور کارخانه تمیز کند .
- ۳- تمام وسایل را خاموش کند.
- ۴- پرونده‌ها را تمیز و بررسی کند .
- ۵- وسایل استریل را در جای مناسب قرار دهد .
- ۶- مطمئن شود که همه قالب‌های گرفته شده برای انتقال به لابراتوار آماده است.

### کنترل عفونت متقابل :

استریلیزاسیون مرحله‌ای است که طی آن تمام میکروب‌ها، باکتری‌ها، ویروس‌ها، قارچ‌ها کشته می‌شوند و برای جلوگیری از انتقال عفونت از یک شخص به شخص دیگر صورت می‌گیرد.

برای کاهش ریسک عفونت دندانپزشک و پرستار دندانپزشک باید علیه هپاتیت ب واکسینه شوند.

تاریخچه پزشکی بیمار باید بطور منظم توسط دندانپزشک تجدید شود، باید از دستکش جدید برای هر بیمار استفاده شود هنگام کار با وسایل اسپری کننده آب مثل دستگاه جرم‌گیری یا توربین باید از شیلد محافظ استفاده شود.



تاجایی که ممکن است باید از لوازم یکبار مصرف مثل پیش بند و ... استفاده شود.

برای هر بیمار باید هندپیس ها و فرزها عوض شود درمورد هندپیس ها می توان آن را با دکونکس ضد عفونی کرد و برای مریض بعدی استفاده شود. باید لوازم تیز جراحی و سوزن ها را با دقت وبا استفاده از دستکش در حفاظ مخصوص قرار داده تمام وسایل را قبل از قرار دادن در دستگاه استریل به وسیله دست با دستگاه اولتراسونیک شسته و به خوبی آب کشید هندپیس را باید قبل از روغن کاری طبق دستور کارخانه استریل نمود فرزها باید قبل از استریل شدن با یک ماده شیمیایی مناسب پاک شود (با یک برس مخصوص می توان ابتدا شیارهای فرز را تمیز کرد. باید لوازم یکبارمصرف را در کیسه زباله مخصوص وسایر لوازم را در کیسه های دیگر قرار داد.

### وظایف غیر بالینی پرستار دندانپزشک :

- سلام کردن و خیر مقدم گفتن به بیماران همراه با لبخند و مؤدبانه
- بررسی و نظم بخشیدن به تسویه حساب های بیماران
- تنظیم پرونده بیماران، یادداشت ها، فرم ها و فیلم های رادیوگرافی
- رسیدگی به تماس های تلفنی
- رسیدگی به وضعیت ایمنی بیماران و کارکنان مطب
- برقراری ارتباط مناسب برای ویزیتورهای لوازم دندانپزشکی
- دریافت وجوه از بیماران
- اطلاع رسانی به دندانپزشک یا بهداشت کار دهان نسبت به آمادگی بیمار برای درمان یا حذف جلسه درمانی.

### آناتومی بدن :

آناتومی انسانی ساختار بدن را مطالعه می کند و فیزیولوژی به مطالعه عملکرد اعضای مختلف می پردازد. انواع سلول : سلول کوچکترین واحد زنده بدن است که از ساختارهای میکروسکوپی و شیمیایی تشکیل شده است. انواع سلول ها عبارتند از سلول های اپیتلیایی، پیوندی، ماهیچه ای و عصبی که از تجمع این سلول ها بافت هم نام آنها تشکیل می شود. بافت اپیتلیایی از یک لایه صفحه مانند سلولی تشکیل شده است که سطوح خارجی بدن مثل پوست و پوشش حفره های دهان و روده ها را می پوشاند به اپیتلیوم پوشاننده حفره دهان که در حالت طبیعی با بزاق مربوط می شوند موکوس یا غشای مخاطی می گویند. بافت همبندی : بافت همبندی نرم اتصال دهنده اجزاء مختلف بافت ها و اندام هاست . ماده بین سلولی بیشترین قسمت بافت همبندی بوده مثلاً خون یک بافت هم بندی است. بافت عضلانی : این بافت حرکت بدن را تأمین میکند. بافت عصبی : سلول های عصبی سیستم انتقالی بدن را تشکیل می دهد. اندام ها: اندام قسمت فعال بدن بوده و مجموع اندام ها سیستم را تشکیل می دهد.

### انواع سیستم :

- ۱- سیستم پوششی : از بدن در مقابل انتقال عفونت واز دست دادن آب حفاظت می کند در تنظیم دمای بدن نقش دارد حس دما، درد و لمس را دریافت می کند.
- ۲- سیستم اسکلتال : چهارچوب بدن بوده و ساختمان هایی مثل قلب، مغز و ریه ها را حفاظت می کند
- ۳- سیستم عضلانی : به بدن توانایی حرکت می دهد .
- ۴- سیستم قلبی و عروقی : خون را به تمام قسمت های بدن می رساند .
- ۵- سیستم گوارشی : غذا از طریق راه های غذایی بلعیده می شود و در دستگاه گوارش هضم می شود .
- ۶- سیستم تنفسی : ریه ها و راه های هوایی اکسیژن را جذب و دی اکسید کربن را دفع می کند .
- ۷- سیستم دفعی : کلیه ها و مثانه مسئول دفع آب اضافی و مواد زائد می باشند .
- ۸- سیستم تولید مثل
- ۹- اندوکرین : این غدد هورمون هایی ترشح می کند که مستقیماً وارد خون شده و مراحل شیمیایی مهم بدن را تنظیم می کند مثل کنترل رشد طبیعی که توسط هیپوفیز انجام می شود.
- ۱۰- سیستم عصبی : اعمال حرکتی و اعمال حسی (مثل دریافت نور، صدا، تماس، حرارت، بو و ...) توسط مغزو اعصاب کنترل می شود .





### سیستم گوارش :

این سیستم طی مراحل مواد مفید مورد نیاز سلول‌ها را از غذا به دست آورده و توسط جریان خون به آنها منتقل می‌کند. مرحله هضم غذا به جویدن و تبدیل غذا به ذرات کوچکتر شروع می‌شود. در طی این مرحله بزاق با ذرات غذایی ترکیب شده و عمل بلع را تسهیل می‌کند. در ابتدای مرحله بلع غذا با نیرو به مری رانده می‌شود، با ورود توده خمیری شکل به مری دیواره مری انقباض یافته و آن را به معده می‌فرستد. در معده غده‌هایی وجود دارد که اسید و آنزیم ترشح می‌کند. اسید معده باکتری‌ها را کشته، بنابراین بدن را در مقابل حمله باکتری‌ها محافظت می‌کند و همچنین محیط را برای فعالیت شیمیایی آنزیم‌های معده آماده می‌کند و غذا طی ۴ ساعتی که در معده می‌ماند با آنزیم ترکیب می‌شود سپس غذا وارد روده کوچک که تقریباً ۶ متر طول دارد شده و در آنجا هضم آن کامل می‌شود. مویرهای خونی دیواره روده فراورده‌های مفید حاصل از هضم غذا را به جریان خون منتقل می‌کنند سپس مواد زائد غذایی به روده بزرگ رفته و باقی‌مانده آب آن به جریان خون منتقل شده و آنگاه به صورت توده تقریباً سفتی از طریق رکتوم دفع می‌شود.

### نقش دندانها در سلامت و جویدن:

وظیفه دندانها تبدیل غذا به تکه‌های کوچکتر است تا عمل هضم به راحتی صورت گیرد. اگر دندانها را از دست بدهیم در سیستم گوارشی مشکلاتی به وجود می‌آید و علاوه بر نقش جویدن، دندانها در زیبایی و صحبت کردن نقش مهمی دارند.

### حفره دهان:

حفره دهان به دو قسمت تبدیل می‌شود: قسمتی که بین لب‌ها و دندانها و گونه‌ها قرار می‌گیرد و استیوپول خارجی یا ساکلوس باکالی نام دارد لب‌ها و گونه‌ها به وسیله یک بافت رشته‌ای شکل فیبروزه به نام فرنوم به فک متصل می‌شود. فضای بین سطوح داخلی دندانها در هر سمت و استیوپول داخلی یا حفره دهان نام دارد.

گونه، سقف دهان (Palate)، کف دهان و زبان از یک لایه اپی‌تلیوم مرطوب به نام غشا مخاطی پوشیده شده‌اند. در غشا مخاطی دهان عروق خونی فراوانی وجود داشته که رنگ صورتی مایل به قرمز آن را ایجاد می‌کند به این لایه همچنین اعصاب زیادی وارد شده در نتیجه بسیار حساس است.

### غدد بزاقی:

به دونوع اصلی و فرعی تقسیم می‌شود. غدد بزاقی فرعی به صورت پراکنده در غشا مخاطی پوشاننده‌ی حفره دهان قرار گرفته و به طور مستقیم بزاق را به سطح مخاطی ترشح می‌کند.

غدد بزاقی اصلی سه جفت بوده و در خارج از دهان قرار دارند. این غدد حاوی مجاری هستند که مخاط را سوراخ کرده و بزاق را داخل دهان می‌ریزد. این غدد زوج بوده و به صورت قرینه در هر سمت قرار دارند.

### غدد بزاقی پاروتید:

مجرای آنها مخاط و استیوپول باکال ناحیه مولر دوم فک بالا را سوراخ کرده وارد حفره دهان می‌شود.

### غدد تحت فکی:

به صورت قرینه در سطح داخلی زاویه مندیبل (فک پایین) قرار گرفته است. مجرای این غدد از پشت دندانهای ثنایای پایین به داخل دهان می‌ریزد.

### غدد زیر زبانی:

در کف دهان و در زیر زبان قرار گرفته‌اند که چندین مجرا داشته که به طور مستقیم وارد کف دهان می‌شود. سقف دهان از کام سخت (hard plant) و کام نرم (soft plant) به وجود آمده است. کام نرم در پشت کام سخت قرار دارد.

### زبان:

اعمال مهمی نظیر چشیدن، صحبت کردن و بلع را به عهده داشته و در هنگام جویدن غذا را بالا و پایین می‌برد. زبان در قسمت قدامی با یک رشته فیبروزه به نام فرنوم زبانی به کف دهان متصل می‌شود. بنابراین می‌تواند در قسمت قدام متحرک باشد.

### تاریخچه پزشکی

بیمارانی که در مطب دندانپزشکی درمان می‌شوند باید از آنها تاریخچه پزشکی گرفته شود. از آنجایی که بیماریهای دهان ممکن است تحت تأثیر بیماریهای سیستمیک قرار بگیرند لذا تاریخچه پزشکی می‌تواند نوع درمان دندانپزشکی، بی‌حسی موضعی، استفاده از داروها یا اعمال پیشگیری‌کننده را مشخص کند.

کم‌خونی: کم‌خونی سلول‌های داسی شکل از انواع کم‌خونی‌های مهم است بی‌حسی در این بیماران خطرناک است و لذا در بیمارستان بی‌حسی انجام میشود. کم‌خونی ممکن است با علائم زخم‌های دهانی، زبان دردناک، خشکی گوشه لب و برفک همراه باشد.

### **بیماریهای مستعد کننده خونریزی:**

جراحی و بی حسی در این بیماران خطرناک است و خونریزی و تورم اطراف تپوع ایجاد کرده که ممکن است باعث شوک بیمار شود و داروهایی مثل آسپرین خونریزی را بیشتر می کند لذا نباید تجویز شود. هنگام خونریزی عروق خونی منقبض می شود و پلاکت ها در محل آسیب دیده جمع می شود و فاکتورهای انعقادی آزاد می شود و توسط فاکتورهای انعقادی خون بند می آید اگر در هر یک از مکانیسم های سیستم انعقادی اختلالی پیش آید بیماریهای سیستمیک مستعد کننده خونریزی به وجود می آید. برای کنترل خون ریزی در این افراد باید از ایجاد جراحی جلوگیری کرد و باید قبل از استفاده از سوزن های تزریق، فورسپسها و ... کمبود فاکتورهای انعقادی خون را جبران کرد.

### **بیماریهای قلبی تنفسی:**

بیهوشی عمومی برای بیماران قلبی به خصوص آنهایی که آئزین شدید دارند تجویز نمی شود و بیمارانی که ناهنجاری دریچه ای دارند و همچنین بیمارانی که گرفتار بیماریهای مادرزادی قلبی هستند بعد از کشیدن دندان، جرم گیر یوسایر اعمالی که با عپ خونریزی لته می شود ممکن است .

باکتری های دهان وارد جریان خون شده و روی منطقه آسیب دیده قرار گیرد و در نتیجه عفونت خطرناکی ایجاد می کند اینگونه افراد باید قبل از انجام کارهای دندان پزشکی پیش درمانی شوند. پیش درمانی یا پروفیلاکسی شامل تجویز آنتی بیوتیک یک ساعت قبل از عمل و نصف دوز مصرفی اولیه قبل از عمل را باید ۲ ساعت بعد از عمل دندانپزشکی بیمار مصرف کند.

### **ملاحظات و حساسیت های دارویی:**

بعضی داروها ممکن است با مواد مورد مصرف در دندانپزشکی تداخل داشته باشد بعضی بیماران مثل اسکیزوفرنیک ها بیماری خود را مخفی می کنند بنابراین گرفتن تاریخچه دارویی مهم است. در گرفتن تاریخچه دارویی باید حساسیت به دارو به خصوص پنی سیلین و داروهای بیحسی در نظر گرفته شود.

### **بیماریهای غدد داخلی:**

دیابت جزو مهمترین بیماریهای غدد در دندانپزشکی است اگر بیماران دیابتی قبل و بعد از درمان غذا نخورده باشند و یا در مطب معطل شوند ممکن است در صورت داشتن تب یا عفونت از کنترل خارج شوند بنابراین پرستار دندانپزشک باید احتیاجات ویژه بیماران دیابتی را در نظر گرفته وقت آنها را صبح اول وقت تنظیم نماید. پایین رفتن سطح قند خون ممکن است منجر به کما و احتمالاً مر شود. برای جلوگیری از حالت فوق باید نسبت به غذا خوردن بیماران دیابت اطمینان یافت. سابقه عمل جراحی یا بستری شدن در بیمارستان می تواند نشان دهنده مشکلات دهانی بیمار و راه گشایی در اتخاذ تدابیر لازم در درمان های دندانپزشکی باشد.

### **عفونت ها و بیماری های عفونی:**

عفونت ها ممکن است به طور ثانویه به بیماران منتقل شود عفونت هایی که منتقل می شوند شامل عفونت های تنفسی مثل سرماخوردگی و عفونت های خونی مثل هپاتیت می باشند. با رعایت استاندارد پاکیزگی، احتیاط در هنگام استفاده از وسایل تیز، اجتناب از تماس با خون، ضد عفونی کردن تمام سطوح کار، استفاده از لوازم یکبار مصرف و به کارگیری اتوکلاو برای استریل کردن می توان از انتقال این بیماریها جلوگیری کرد.

### **هپاتیت:**

همان التهاب کبد است که توسط ویروس ایجاد شده است.

هپاتیت A کم خطر است و در دندانپزشکی مساله ای ایجاد نمی کند.

هپاتیت B خطرناک است و ویروس آن روی وسایلی که به خوبی استریل نشده باقی می ماند و از طریق خون منتقل می شود اگرچه هپاتیت B شبیه هپاتیت A میباشد اما گرفتاری های جدی تری را نسبت به آن مثل نارسایی کبد سرطان کبد و مر زود رس ایجاد می کند بعضی از افراد ناقل ویروس هستند ولی در ظاهر سالم به نظر می رسند.

### **افراد: high risk**

همجنس بازان ۲- معتادان تزریقی

این ویروس می تواند از طریق جراحی، وسایل آلوده به خون و یا بزاق خونی به دستیار دندانپزشک و از طریق وسایل غیر استریل به بیماران انتقال یابد.





کارکنان مطب باید واکسن هپاتیت B بزنند و در مورد افرادی که هپاتیت B دارند وسائل جداگانه استفاده شود واز دستکش وشیلد محافظ استفاده شود.

### ایدهز:

سندرم نقص ایمنی اکتسابی یک سنرم عفونی است که گلبول های سفید خون آسیب می بینند وایمنی بدن درمقابل عفونت ها کاهش می یابد وبنابراین بیماران ممکن است به سایر ویروس ها،باکتری ها وقارچ ها آلوده باشد.

### افراد high risk:

- ۱- همجنس بازان ۲- معتادان تزریقی ۳- زنان ومردانی که شرکاء جنسی متعدد دارند.
- ایدهز ممکن است باعث ایجاد زخم های دهانی برفک تومورها وبزر شدن گره ی سفای گردن می شود.
- گرچه HIV در بزاق یافت می شود ولی راه انتقال آن از طریق خون وفراورده های خونی یا آمیزش جنسی است.
- می توان با به کار گیری روش ها وملاحظات درمانی از انتقال HIV در مطب دندانپزشکی جلوگیری کرد.باید در نظر داشت که بیماران هپاتیتی ممکن است به ایدهز مبتلا باشند وبالعکس.

### یرقان وبیماری کبد:

در یرقان تجمع بیلی رو بین در خون باعث ایجاد رنگ زرد به خصوص در کره چشم می شود ودفع زیاد آن از طریق ادرار رنگ ادرار را تیره می کند( به طور طبیعی گلبول های قرمز مرده خون در کبد شکسته شده وبه رنگ زرد تبدیل می شوند وسپس از طریق صفرا دفع می شود.بابسته شدن مجاری صفرا وی بیلی روبین توسط مدفوع دفع نشده، مدفوع بی رنگ شده وتجمع آن در خون باعث رنگ زرد بخصوص در کره چشم می شود.

بیماریهای کبدی منجر به خون ریزی،ناتوانی در دفع داروها به خصوص در بیحسی عمومی شده ودر هپاتیت ویروسی ریسک ایجاد عفونت بالا میرود .چون کبد یکی از اندام های مهم بدن در دفع مواد زائد وبعضی از داروهاست.

### حاملگی:

شامل سه مرحله است :در سه ماهه اول ارگانهایی مثل قلب وچشم شکل می گیرد ولی در طی مرحله دوم وسوم با وجود اینکه نمو جنین نیز ادامه می یابد اما بیشتر رشد انجام می شود.آسیب هایی که در سه ماهه اول به جنین وارد می شود مثل( عفونت ها وداروها)ممکن است منجر به سقط خود به خودی یا نقایص نموی مثل آسیب های مغزی شود بنابراین بهتر است درمانهای دندانپزشکی در سه ماهه دوم انجام شود ودرتمام دوره ها از مصرف داروها وانجام رادیوگرافی اجتناب کرده یا اینکه با احتیاط انجام شود گرچه حاملگی موجب افزایش پوسیدگی میشود اما اگر بهداشت دهان طی این دوران رعایت نشود ژنژیوت ایجاد می شود.

### اورژانس های پزشکی:

غش :معمولاً درمدت زمان کوتاهی ایجاد شده وبیشتر بالغین مرد را گرفتار می کند.

علائم بالینی : حمله خیلی سریع ایجاد می شود، بیمار دچارسرگیجه شده وبه او حالت تهوع دست می دهد،رنگ بیمار پریده وبوست او سرد و مرطوب می شود.قبل از بیهوشی نبض بیمار آهسته وضعیف است.

نحوه کنترل:باید خیلی سریع صندلی را دروضعیت سوپاین (Supine) (یا خوابیده برده تا سر بیمار پایین قرار بگیرد وهرنوع گره سفت لباس بیمار شل شود.

بیماری که خود به خود غش کرده باشد بعد از یک دقیقه یا کمی بیشتر به هوش می آید ووقتی به هوش آمد باید درمان را به تعویق انداخت .اگر به هوش آمدنش بیشتر از دودقیقه طول کشد ممکن است دچار یک مشکل جدی شده است.

آنفارکتوس میو کارد :معمولاً در بیمارانی که دچار فشار خون هستند یا افرادی که سابقه آنژین صدری یا حمله قلبی دارند حادث می شود.

### علائم بالینی :

بیمار معمولاً از درد قفسه سینه که به بازو چپ وطرفین صورت می رسد شکایت داشته وتند تند نفس می کشد، حالت تهوع داشته وممكن است دچاربیهوشی شود.

نحوه کنترل این بیماران اگر به هوش باشند به این صورت است که قرص ۵/۵ میلی گرم تری نیترا ت گلیسیرین زیر زبانی یا ۲پوف از اسپری آن استفاده شود همچنین قرص آسپرین به مدت طولانی بیمار را از حمله مجدد حفظ می کند واگر بیهوش باشد باید احیای قلبی ریوی انجام دهیم.

ایست قلبی :ضربان قلب متوقف شده وضعیت با بیهوشی،قطع نفس وتنفس مشخص می شود .در این حالت برای بازگرداندن ضربان قلب بیمار باید احیای قلب تنفسی شود.

**هیپوگلیسمی:**

قند خون بیماران پایین می آید بیمار اغلب عصبانی است و حالت تهاجمی دارد، اگر به هوش باشد باید ۴ حبه قند به او داده شود و اگر بیهوش باشد باید ۲۰ میلی لیتر محلول استریل گلوکز ۲۰٪ به او تزریق شود. در مراکز درمانی ارجاع شود.

**آنا فیلاکسی:**

۳۱ تا ۲۱ دقیقه بعد از تجویز دارویی که بیمار به آن حساسیت دارد اتفاق می افتد. چهره بیمار برافروخته می شود، احساس خارش دارد، روی پوست کهیر می زند، تنفس بیمار با اشکال مواجه می شود و باید سریعاً به بیماران آدرنالین ۷ میلی لیتر و ۶۱۱ میلی گرم هیدروکورتیزون تزریق شود. پرستار دندانپزشک باید آمبولانس خبر کند و تا رسیدن آمبولانس به بیمار اکسیژن وصل کند.

**صرع:**

حمله صرع خود به خود یا بر اثر مصرف نکردن قرص ضد صرع یا مصرف الکل و ... ایجاد می شود. ابتدا بیمار تند خو و دچار سردرد می شود و سپس هوشیاری خود را از دست می دهد. در مرحله بعد تکان های غیر قابل کنترل ایجاد شده و سرانجام پس از چند دقیقه بهبود می یابد. باید اینگونه مریض ها را روی زمین خواباند و از آسیب رساندن آنها به خودشان جلوگیری کرد.

**کیت اورژانس:**

از آنجایی که اورژانس های پزشکی ممکن است در مطب دندانپزشکی حادث شود لذا کیت اورژانس باید جزئی از تجهیزات مطب باشد پرستار دندانپزشک باید با اجزاء این کیت آشنایی داشته باشد و باید داروهای آن را کنترل کند که تاریخ مصرف آنها نگذشته باشد.

**تشکیل پرونده بیمار:**

پرستار دندانپزشک برای هر مریض باید یک پرونده تشکیل دهد که در آن نام، نام خانوادگی و آدرس، سن و تلفن و ... را در آن یادداشت کند البته این پرونده ها در فرم های چاپی در دسترس است و علاوه بر مشخصات فردی تاریخچه دندان، تاریخچه ی پزشکی، علت مراجعه و ... باید نوشته شود.

همچنین با استفاده از انواع مختلف چارت ها میتوان وضعیت دندان های بیمار را ترسیمی ثبت کرد. آشنایی پرستار دندانپزشک با این چارت ها به منظور ثبت دقیق و فوری اطلاعات جدید و همچنین تفسیر اطلاعات قبلی ضروری می باشد دندان های دائمی در یک فرد طبیعی ۳۲ عدد که ۱۶ عدد در هر فک و ۸ عدد در هر نیم فک یا کوادران قرار می گیرد. به فک بالا ماگزila و به فک پایین مندیبل می گویند.

این دندان ها شامل : ۲ دندان ثنای مرکزی (سانترال) و کناری (لترال)، یک دندان کانین (نیش) ۲ دندان پره مولر یا بای کاسپید و ۳ دندان مولر (به سومین دندان مولر دندان عقل می گویند). کامل شدن دندانهای طبیعی در افراد حدود ۲۲ سالگی است. دندانهای بچه ها شیری است ۲۰. عدد بوده که در هر فک ۱۰ عدد و در هر کوادران ۵ عدد قرار می گیرد این دندانها شامل: ۲ دندان ثنای (سانترال و لترال)، یک دندان کانین و دو مولر در هر کوادران.

در نام گذاری دندانها به روش چارتینگ بالایی UPPER بالایی LOWER چپ Left و راست right تقسیم می شود ممکن است دندانها از مید لاین (خط وسط) به سمت عقب نامگذاری شوند.

دندانهای شیری نیز به همین ترتیب اما با حروف انگلیسی نام گذاری می شود.



از فرم خلاصه شده نیز می‌تان استفاده کرد. مثال ۲:

دندان دائمی لترال بالا چپ (چپ مریض)

E) مولر دوم شیری راست پایین.

انسیزال	سطح برنده دندانهای قدامی
اکلوزان	سطح جونده دندانهای خلفی
مزیا	سمت نزدیک میدلاین
دیستال	سمت دور از میدلاین
باکال	سمت گونه‌ها (پرمولر و مولرها)
لینگوال	سمت زبان در فک پایین
بالا تال	سمت کام در فک بالا
سرویکال	طوق یا گردن
لبیال	سمت لبها (دندان ثنایا)

### آناتومی بدن:

دندانها ساختمان سختی دارند که در فک داخل استخوان آلوئول قرار دارند هر دندان شامل یک قسمت قابل رویت به نام تاج و یک یا چند ریشه داخل استخوان است ریشه و تاج در قسمت طوق به هم می‌پیوندند.

دندانهای ثنایا در جلوی قوس فکی هستند و تاج آنها فقط شامل یک لبه برنده است که برای بریدن تکه‌های کاغذ است و نقش مهمی در صحبت کردن و ظاهر صورت ایفا می‌کند.

کانین در کنار ثنایاها قرار دارد و تاج نوک دار تیز آنها برای گرفتن و بریدن تکیه‌های بزر غذا و تبدیل آن به تکیه‌های کوچکتر است.

سطح جونده (اکلوزال) پره مولرها و مولرها شامل کاسپه‌هایی است که بین آنها شیار قرار دارد و کار آسیاب کردن و قابل هضم کردن غذا را به عهده دارند.

### ساختمان دندان:

**مینا:** روی سطح تاج دندان لایه‌ای به نام مینا وجود دارد که در برابر عوامل مخرب مقاوم است و نسبت به درد فاقد حساسیت است و بر خلاف سایر

**عاج:** یک لایه نرمتر از میناست که در زیر مینا قرار دارد که به خاطر رشته‌های عصبی که دارد در برابر تحریکاتی مثل حرارت، تماس با مواد شیرین ایجاد درد می‌کند. عاج قابل ترمیم است و در برابر عوامل محرک عاج ثانویه تشکیل می‌شود.

پالپ (عصب دندان): شامل سلول‌ها و عروق خونی است که تغذیه دندانها را تأمین می‌کند. پالپ داخل اتاقک پالپ (پالپ چمفر) که در تاج قرار دارد و کانال ریشه قرار دارد و توسط لایه‌ای به نام سمنتوم پوشیده شده است. استخوان آلوئول فقط در جایی قرار دارد که دندان وجود دارد و بعد از کشیدن دندان این استخوان به تدریج از بین می‌رود و باعث تحلیل لثه بیماران بدون دندان میشود.

دندان چند سطح دارد به سطح خارجی دندانهای خلفی (پره مولر و مولر) باکال می‌گویند.

به سطح خارجی دندانهای کانین و ثنایا لیبیال می‌گویند.

سطح داخلی فک بالا که در مجاورت کام قرار گرفته اند پالاتال یا کامی نامیده می‌شود.

سطوحی که به خط وسط نزدیک ترند مذیال و سطوحی که دورتر هستند رادیستال می‌گویند.

سطح جونده دندانهای خلفی اکلوزال و لبه برنده دندانهای ثنایای انسیزال می‌گویند.

محل اتصال دو دندان نقطه تماس Contact poin می‌گویند.

دندانهای دائمی: ثنایای دائمی یک ریشه و یک تاج پارویی شکل دارند و در فک بالا پهن تر از فک پایین است. کانینها دارای یک ریشه قوی و یک تاج مخروطی شکل بوده و در فک بالا بزرگتر از فک پایین است به جز پره مولر اول فک بالا که ۲ ریشه است و درصد کمی از مواد پره مولر دوم فک بالا بقیه پره مولرها یک ریشه اند (مگر در موارد استثنایی)

دندانهای پره مولر دارای ۲ تا کاسپ هستند. در فک بالا کاسپ‌های باکال و پالاتال تقریباً مساویند و در فک پایین کاسپهای لینگوالی کوچکتر از باکالی هستند.



مولرهای فک بالا سه ریشه، ۲ تادر باکال و یکی در پالاتال داشته و سطح اکوزال تقریباً لوزی به شکل است. در مولرهای فک پایین سطح اکوزال مربعی شکل است. مولر اول دائمی فک پایین بزرگترین دندان مولر است و ۵ تا کاسپ دارد، ۳ تادر باکال و ۲ تادر لینگوال دندان های شیری تقریباً تاج و ریشه های شبیه دندان های همانام دائمی خود دارند.

### آشنایی با یونیت و تجهیزات دندان پزشکی :

یونیت دندان پزشکی: شامل صندلی دندانپزشکی است که از سه قسمت متحرک تشکیل شده است (یک قسمت برای پاها یک قسمت برای سر قسمت برای تنه) که به وسیله چند کلید قابل تنظیم می باشند. کراش وار که برای خالی کردن آب دهان مریض به کار میرود یک قسمت کاسه مانند است که شیر آب به آن وصل است تا مریض بتواند دهانش را بشوید

**یونیت** دارای قسمتی است که توربین، انگل و پوار آب و هوا و در بعضی از یونیت ها هندپیس جرم گیری و گاهی نیز دستگاه لایت کیور به آن وصل می شود و با پدال پایی به کار می افتد.

یکی دیگر از قسمت های یونیت دستگاه مکنده (ساکشن) است که برای بیرون کشیدن آب دهان بیمار استفاده می شود. یونیک دارای چراغی متحرک است که نور را داخل دهان مریض می تاباند تا داخل دهان دقیق تر دیده شود پوار آب و هوا: پوار هوا برای خشک کردن، زدودن بزاق و مایعات و سایر کارهایی که هوای فشرده لازم است استفاده می شود. پوار آب برای سرد کردن و شستشوی حفره دهان به کار می رود.

نگاتوسکوپ برای مشاهده فیلم های رادیوگرافی به کار می رود.

شیر آب ک به یونیت وصل است و برای پر کردن لیوان استفاده می شود.

به بعضی از یونیت ها وسایلی متصل است مثل:

لایت کیور: دستگاهی است با نر مرئی (ماورابنفش) که برای سفت کردن کامپوزیت (مواد ترمیمی هم رنگ دندان) استفاده می شود نور در این

قسمت نقش کاتالیزور را در یک واکنش شیمیایی (سخت شدن کامپوزیت) برعهده دارد

کویترون: دستگاه جرمگیری است که پدال پایی دارد و قلم جرمگیری به آن وصل می شود

از سایر تجهیزات مطب دستگاه رادیوگرافی است که در تهیه رادیوگرافی (عکس گرفتن) از دندانها کاربرد دارد همچنین برای ظاهر کردن فیلم رادیو گرافی تاریکخانه لازم است.

یکی دیگر از تجهیزات **آمالگاموتور** است که برای مخلوط کردن آمالگام ( ماده ترمیمی دندانهای خلفی) استفاده میشود (آمالگام آلیاژی است شامل ترکیبات نقره، مس، روی، قلع و جیوه)

این دستگاه با حرکت جلو و عقب و با سرعت نسبتاً بالا و کمتر از ۲۰ ثانیه آمالگام را مخلوط می کند اکثر آمالگاموتورها دارای قسمت تنظیم کننده زمان (تایمر) بوده و در برخی از آنها سرعت نیز قابل کنترل است زمان و سرعت را باید با دقت و بر اساس دستور کارخانه سازنده و تشخیص کلینیکی دندانپزشک تنظیم نمود، مخلوط کردن کمتر از حد یا بیش از حد بر خواص فیزیکی آمالگام اثر منفی گذاشته و در نهایت منجر به شکست پرکردگی می شود.

دو نوع آمالگاموتور موجود است :

یک نوع کپسولی است کپسول دارای دو مخزن است که در یکی آلیاژ و در دیگری جیوه قرار دارد، کپسول را داخل دستگاه گذاشته و با توجه به زمان خواسته شده آن را روشن می کنیم و بعد از آماده شدن کپسول را باز می کنیم و آمالگام را داخل گوده می ریزیم و با توجه به مقدار آمالگام مورد نیاز از یک واحدی، دو واحدی یا سه واحدی آن استفاده می کنیم.

نوع دیگر آن آمالگاموتوری است که دو عدد مخزن دارد که در یکی جیوه و در دیگری آلیاژ قرار دارد. برای مخلوط کردن آمالگام ابتدا باید کپسول آمالگام آمالگاموتور (قسمتی که آمالگام بعد از مخلوط شدن درون آن قرار می گیرد) را سفت کنیم تا جیوه و آمالگام بیرون نریزد بعد به تعداد واحد

مورد نیاز درجه را می چرخانیم (برای هر واحد یک بار) بعد از اینکه آمالگام آماده شد پیچ را باز می کنیم و آمالگام را داخل گوده قرار می دهیم و داخل آمالگام کریر قرار می دهیم.



از سایر تجهیزات، وسایل استریل‌زاسیون است مثل فور واتوکلاو که در مورد این دستگاهها ونحوه کاربرد آنها در بخش کنترل عفونت ها توضیح داده خواهد شد.

همچنین در مطب کابینت هایی برای قرار دادن وسایل و ابزارها وجود دارد.

روتر : کابینت کوچک و چرخداری است که در داخل کشوهای آن وروی سطح آن وسایلی که در هنگام کار باید در دسترس دندانپزشک باشد قرار می گیرد و به وسیله دستیار دندانپزشک در مجاورت صندلی دندانپزشک قرار می گیرد و در دندانپزشکی چهار دستی (four Hand) در مجاورت دست پرستار دندان پزشک قرار دارد تا در صورت لزوم با هر دو دست به یاری دندانپزشک شتافته و در کار داخل دهان او را یاری کند. تابوره : صندلی که دندانپزشک بروی آن می نشیند و دارای جک است و ارتفاع آن قابل تنظیم بوده و بر اساس اصول ارگونومی ( طرز صحیح نشستن) ساخته شده است.

زمان و حرکت دو عامل مهم برای یک دندانپزشک است هرچه دندانپزشک کمتر حرکت کند نیروی بیشتری دارد و راندمان کار بهتر خواهد بود از زمان نیز باید حداکثر استفاده را نمود اگر اتلاف وقتی را که صرف آماده نمودن سیمان، آمالگام، پذیرش بیمار، جمع کردن وسایل و ... می شود را در نظر بگیریم متوجه ارزش کار دستیار می شویم. بنابراین وجود یک دستیار وارد و آشنا به کار وقت دندانپزشک را دو برابر وخستگی او را نصف می کند.

محل کار دستیار باید در طرف چپ بیمار و امکان دسترسی اش به کلیه وسایلی که باید در اختیار دندانپزشک بگذارد وجود داشته باشد.

### ابزارهای دندانپزشکی :

ابزار دستی : ابزار دستی از سه قسمت متصل به هم تشکیل شده است، دسته، تیغه و تنه که تنه، تیغه و دسته را به هم متصل می کند. به طور کلی ابزار دستی عبارتند از:

الف آینه دندانپزشکی : برای کنار زدن گونه، زبان، انعکاس نور و دیدن قسمت هایی که به طور مستقیم دیده نمی شود استفاده می شود  
ب پنس : بازوایا ونوک های متفاوت برای برداشتن وسایل و گرفتن پنبه و رول پنبه کاربرد دارد - .

ج سوندها : اندازه ها و فرم های مختلفی دارند و برای پیدا کردن پوسیدگی و امتحان سلامت و سختی دندان استفاده می شود سوند مدرج برای - معاینه لثه و بررسی عمق پاکت پریو دنتال کاربرد دارد.

سوند، آینه و پنس جزء وسایل معاینه هستند.

د اسپاتول : در اشکال و اندازه های مختلف برای مخلوط کردن، پر کردن و فرم دادن مواد پلاستیکی، سیمان هاو ... به کار می رود برای کار کردن با مواد - ترموپلاستیک مثل موم باید اندکی تیغه اسپاتول را گرم کنیم البته برای این کار بهتر است اسپاتول مخصوص داشته باشیم معمولاً از جنس شیشه است.

ه اکسکا و تورها : برای تراشیدن و برداشتن عاج نرم به کار می رود .

و چیزل : دونوع راست و زاویه دار آن برای تراش دادن مینای بدن محافظ عاج و همچنین قرار دادن لبه های مینا و عاج به کار می رود .  
ز کندانس : برای فشردن و متراکم کردن مواد پرکننده بخصوص آمالگام استفاده می شود .

ح هاچت و هو : شبیه چیزل بوده ولی با تیغه ای کوچکتر و تیز تر و برای ایجاد سطوح مسطح و هموار از آنها استفاده می شود .

ط کارورها : دارای تیغه ای نسبتاً تیز هستند که به اشکال مختلف درست شده اند و برای فرم دادن آمالگام استفاده می شود .

ظ برنیشر : برای صیقل دادن و صاف کردن آمالگام استفاده میشود .

### ابزار ماشینی :

توربین، انگل و هند پیس یک کلکسیون کوچک از ابزار چرخي (فرزها، دیسک ها و ...) را نگه داشته و به کار می گمارد.

الف توربین : که سرعت آن خیلی بالاست و برای تراشیدن دندان و فرم دادن حفره هاو ... به کار می رود که با اسپری آب کار می کند، فرزها داخل آن قرار می گیرند و توسط فرزها کار تراش و فرم دادن را انجام می دهد

ب انگل : برای برداشتن پوسیدگی و همچنین پالایش کردن، خالی کردن و فرم دادن کانال ریشه و بروساژ در جرمگیری مورد استفاده قرار می گیرد .

ج هند پیس : برای برداشتن اضافات بیس پروتز و کلاکارهایی که خارج از دهان مریض انجام می شود به کار می رود همچنین در جراحی ها برای صاف کردن استخوان از هند پیس جراحی مخصوص جراحی استفاده می شود.

## فرزهای دندانپزشکی:

فرزهای فولادی یا کار باید برای تراشیدن، فرم دادن و پرداخت کردن به کار می رود انواع آن شامل فرز گرد ( round )، مخروطی، مخروط وارونه، ستاره ای شعله ای، گلابی شکل و ... که خود بنا بر شکل دندانها به انواع دیگری تقسیم می شود و هر نوع بر حسب کوچکی و بزرگی سربرنده به شماره های مختلفی تقسیم و نام گذاری شده اند.

در مورد فرزهای الماسی به جای بریدگی دندانهای سربرنده از براده های الماسی که روی سربرنده ی فرز سوار یا چسبانده شده استفاده می شود. انتهای فرزهایی که روی انگل سوار می شوند شیار دار و انتهای فرزهایی که به توربین وصل می شود صاف هستند.

## دیسک ها:

برای تراش دادن وصیقلی کردن سطوح به کار می رود، معمولاً از صفحه ی مدوری که در مرکز سوراخی دارد تشکیل یافته و جنس آنها ممکن است از کاغذ، فولاد، کاربن و یا پلاستیک باشد که روی آنها براده ی الماس و سایر مواد ساینده چسبانده شده است دیسک ها با سوار شدن بر روی ماندرن قابل استفاده اند.

## بافت لثه:

لثه نسج مخاطی فیبری سختی است که لبه آلئول (استخوان فک) را می پوشاند و به اطراف دندانها وصل می شود.

## انواع لثه:

لثه آزاد (مارجینال): به سطح دندان نمی چسبد و به صورت حلقه ای طوق دندان را در بر گرفته است و اندازه آن کمی بیشتر از یک میلی متر است. لثه چسبنده: به استخوان آلئول چسبیده است.

لثه بین دندانی: به آن پایی بین دندان گفته می شود و از نظر معاینه مهم هستند.

لثه سالم: رنگ آن صورتی است و دارای ساختمان محکم و نمای دانه دانه به شکل پوست پرتغال می باشد.

محل اتصال لثه به بافت نرم گونه ها و لبها به شکل یک مرز قرمز رنگ تر مشخص میشود.

فرم لثه به وضعیت دندانها بستگی دارد و مارجین لثه حالت نیمه حلالی، کنگره کنگره یا فرم دارد.

حالت وقوام لثه سفت و محکم باید باشد و نباید حالت اسفنجی داشته باشد افزایش حجم لثه نشانه بیماری لثه است لبه لثه سالم، تیز و غیر متورم است لثه سالم نباید در حین مسواک زدن طبیعی خونریزی داشته باشد.

## پلاک:

عبارت است از لایه نرم شامل باقی مانده ی مواد غذایی و باکتری ها که اغلب به دندان چسبیده و عامل پوسیدگی دندان و بوجود آمدن بیماریهای پریو دنتال می باشد که در مراحل اولیه غیر قابل مشاهده است اما در مراحل بعد می توان آنرا با دقت با چشم یا به وسیله رنگهای مخصوص آشکار کننده مشاهده کرد در مناطق قابل دسترسی پلاک با شست و شو حذف می شود اما در مناطق غیر قابل دسترسی در صورت تمیز نشدن به رشد خود ادامه داده و به جرم تبدیل می شود.

## ژئویوت عبارتست از التهاب لثه:

پلاک معمولاً بین دندان و لثه تجمع یافته واز آنجا به درون سالوکس لثه می رود و لثه کم کم متورم و قرمز شده و اتصال لثه چسبنده به مینا کم می شود و فضای بین دندان و لثه متورم به وجود می آید که به این فضا در حالت بیماری پاکت پریو دنتال گفته می شود.

پریودنتیت: عبارت است از التهاب انساج پریودنشیتم

اگر ژئویوت درمان نشود و پیشرفت کند پریودنتیت ایجاد می شود بنابراین درمان ژئویوت از اهمیت خاصی برخوردار است تجمع باکتری ها و ترشح توکسین در سالوکس لثه به تدریج د باعث التهاب انساج و در نهایت صدمه به سایر انساج پریو دنشیتم نظیر بافت نگهدارنده دندان، انساج اینتر پروکزیمال و بافت استخوان و بالاخره تحلیل استخوان و حرکت لثه چسبنده به طرف نوک ریشه (اپکس) دندان می شود که در دراز مدت این خود باعث لقی دندان می گردد.



## عوامل مؤثر در پیشرفت بیماری لثه:

قدرت سیستم دفاعی بدن      وضعیت قرارگیری دندانها      بیماریهای سیستمیک

### جرم دندان:

جرم دندان در واقع پلاکی است که با جذب بعضی مواد معدنی سخت می شود جرم بالای لثه به راحتی برداشته می شود ولی جرم زیر لثه به آهستگی ایجاد شده و به سختی برداشته می شود.  
جرم بالای لثه در ابتدا نرم و کم رنگ است اما بعداً با مصرف مواد غذایی یا سیگار کشیدن رنگ آن تغییر می کند، رنگ جرم زیر لثه ای به دلیل وجود اجزای خونی در پاکت سیاه یا قرمز مایل به خاکستری می باشد.

### بهداشت دهان و دندان:

به منظور دستیابی و ابقاء بهداشت دهان باید توقف تجمع باکتری ها روی سطح دندان ها صورت گیرد عادت بیمار در کنترل پلاک و به طور کلی مراقبت از دندان ها اغلب پیچیده است و تحت تاثیر زمینه ی خانوادگی و اجتماعی می باشد. نیاز است که بیماران در مورد پلاک و اثرات آن در دهان اطلاعاتی داشته باشند شایان ذکر است که توضیحاتی که به یک بیمار داده می شود ممکن است به دلیل میزان متفاوت پلاک و سطوح مختلف بیماری برای بیمار دیگر مناسب نباشد پرستار دندانپزشک می تواند در زمان مناسب توضیحاتی را که توسط دندانپزشک و بهداشت کار دندان داده می شود تکمیل و تقویت نماید.

از آنجاییکه برداشتن پلاک بالای لثه برعهده خود بیمار می باشد لذا باید اطلاعات کافی در زمینه ی تمیز کردن دندان و روش های آن در اختیار بیمار قرار گیرد. مسواک های مورد استفاده باید به اندازه کافی کوچک باشند تا دسترسی به مارجینهای لثه امکان پذیر باشد.

### روش های کنترل پلاک توسط بیمار:

\* مسواک زدن استفاده      \* از نخ دندان      \* استفاده از خلال دندان      \* جرمگیری و بروساژ

روش های مسواک زدن زیادی گزارش شده است مطالعات نشان داده است که دقت کردن و به طور کامل انجام دادن مسواک مهمتر از روش انجام آن می باشد بیمار باید قادر به از بین بردن پلاک و صرف زمان لازم جهت حذف پلاک باشد، درست مسواک زدن و مهارت در به کار بردن مسواک از تعداد دفعات مسواک زدن بهتر است بهترین روش روشی است که برای بیمار راحتتر باشد و مؤثر واقع شود و باید به گونه ای باشد که به لثه و طوق دندان صدمه نزنند.

### مشخصات مسواک خوب:

دسته مسواک بهتر است مستقیم باشد-  
بریستلها بهتر است نرم و نایلونی باشد-  
موهای مسواک باید منظم و سر آنها گرد باشد-

بهتر است موهای مساک وقتی تغییر شکل دهد عوض شود. معمولاً نمی توان از یک مسواک بیشتر از سه الی چهار ماه استفاده نمود. -

نقش مسواک: در مقایسه با خمیر دندانهای رایج قدرت ساییدگی موهای مسواک کم است خاص موهای مسواک نظیر شکل، سختی، سفتی و مقدار آن به خودی خود اثر چندانی بر سایش ندارد اما این عوامل بر میزان سایش ایجاد شده توسط خمیر دندانها اثر می گذارد مسواکهای مکانیکی در مقایسه با روش دستی سایش کمتری ایجاد می کند زیرا نیروی اعمال شده توسط آنها کمتر است.

مسواک ها و وسایل شست شونده الکتریکی برای بیمارانی که مهارت استفاده از آنها را دارند می تواند مفید باشد

این مسواک ها به صورت لرزشی قسمت های مختلف دندان را تمیز میکند بهترین راهنما جهت انتخاب مساک و خمیر دندان برای یک بیمار توجه به مسائل زیر است

- میزان رنگدانه های روی دندانها
- روش مسواک زدن
- نیروی اعمال شده بر دندانها
- میزان سیمان یا عاج عریان

انتخاب مسواک باید با توجه به شرایط نسوج نرم بیمار باشد به طور کامل باید از سایش نسوج نرم توسط مسواکهای سفت و سخت خودداری کرد. مسواک زدن با اعمال نیروی زیاد یا به طور غیر صحیح د باعث آسیب به لثه می شود.

پلاک اولیه غیر قابل رویت است اما با جویدن قرصهای آشکار ساز می توان آنرا قابل رویت کرد پرستار دندانپزشک به بیمار یادآوری می کند که

قبل از استفاده از این قرص با مالیدن ژل روی لبها می توان از رنگی شدن آنها جلوگیری کرد.

مسواکهای ارتودنسی مسواکهایی هستند که موهای میانی سفت و کوتاه (برای تمیز کردن براکت و سیمهای ارتودنسی) و موهای بیرونی بلند و نوك گرد (برای تمیز کردن دندان ولته) می باشد.

### روش صحیح استفاده از مسواک برقی:

برای چند ثانیه مسواک را روی دندان نگه داشته سپس به سمت دندان دیگر ببرید از حرکت رفت و برگشتی مسواک و فشار مسواک روی دندانها خودداری نمایید، مسواک زدن را با سطوح خارجی دندانها شروع کرده سپس سطوح داخلی و در آخر سطح جونده را تمیز نمایید پشت دندانهای عقب را فراموش نکنید از رسیدن مسواک به تمام نقاط دندانها اطمینان حاصل نمایید و زمانی که رنگ الیاف در اثر استفاده تغییر کرد حتماً سر مسواک را عوض نمایید.

### خمیر دندان:

عمل اصلی خمیر دندان تمیز کردن سطوح دندان که با مسواک قابل دسترسی هستند می باشد مسواک زدن با خمیر دندان باعث کاهش وقوع پوسیدگی شده و به سلامت لثه کمک می کند واز بوی بد دهان می کاهد خمیر دندان حاوی مواد ساینده، روغن های خش بو کننده، عوامل شیرین کننده، آب و مواد نگهدارنده می باشد همچنین بیشتر خمیر دندانها حاوی استانوس فلوراید و سدیم فلوراید و ... برای جلوگیری از پوسیدگی هستند.

### انواع روش های مسواک زدن:

روش : Bass - موهای مسواک به سمت لثه و با زاویه ۴۵ درجه نسبت به محور طولی دندان به داخل شیار لثه ای هدایت می شد نك موهای مسواک داخل شیار قرار می گیرد مسواک با فشار کم و حرکات لرزشی کوتاه عمل می کند بعد از انجام حرکات لرزشی الیاف مسواک به طرف سطح اکلوژال حرکت داده می شود تا سطح لبیال و لینگوال تمیز گردد. در سمت لینگوال دندانهای قدامی مسواک به طور عمودی قرار می گیرد (به دلیل باریک بودن قوس فکی) تکنیک مسواک زدن به این روش مناسب ترین روش در کنترل بیماریهای لثه است و مسواک نرم برای این روش مناسب است.

بعد از مسواک زدن هر منطقه (در هر منطقه بیش از ۵ بار) سطح جونده دندانها تمیز می شود.

روش رولینگ : این روش برای لثه های نرمال به کار می رود اغلب مسواک ها برای این روش مناسبند هر چند که یک مساک نرم نایلونی پر مو - ممکن است مؤثر باشد در این روش کنار الیاف مسواک بر روی لثه چسبیده قرار داده می شود الیاف بر روی لثه چسبیده طوری حرکت می کند که با فشار الیاف حالت رنگ پریدگی در لثه دیده شود، با چرخش مچ و ادامه حرکت الیاف مسواک از روی لثه بر روی سطح دندان حرکت می کنند این عمل حداقل ۹ بار در هر ناحیه تکرار می شود.

متد استیلن : در این تکنیک مسواک تحت زاویه ۴۵ درجه بر روی لثه و ناحیه طوق دندان قرار داده می شود (موهای مسواک به سمت لثه باشد) فشار مناسبی به مسواک داده می شود به طوریکه لثه را سفید می کند و با یک حرکت آرام ولی محکم با حرکت لرزشی به سطح سمت اکلوژال دندان حرکت می کند به کارگیری این روش سبب تحریک و ماساژ لثه می شود و مواد تجمع یافته بر روی ناحیه طوق دندانها را بر می دارد.

متد چارتر : برای فضای بین دندانهای باز هنگامیکه لثه بین دندانهای ناحیه ی بین دندان را نمی پوشاند به کار می رود در این روش موهای مسواک - به سمت سطح اکلوژال قرار می گیرد و موهای مسواک به داخل فضای بین دندان هدایت می شود در حالتی که موهای مسواک در این وضعیت قرار گرفته یک حرکت چرخشی لرزشی محکم اعمال می شود، یادگیری این روش مشکل است و زیاد کاربرد ندارد و با مسواک بین دندان می توان - فضای بین دندان که لثه آن تحلیل رفته را تمیز نمود.

در همه روش های ذکر شده برای مسواک کردن سطح جونده موهای مسواک در تماس با سطح جونده قرار می گیرد و با کمی فشار به داخل شیارهای سطح جونده وارد می شود سپس با جلو و عقب بردن مسواک سطح جونده تمیز می شود.

### مسواک زدن زبان:

مواد غذایی نرم، میکرو ارگانیسم ها و سلولهای اپتلیایی کنده شده را باید از سطح زبان پاک نمود.

موهای مسواک در یک حالت مستقیم به طوری که به طرف حلق قرار گرفته حرکت داده می شود همین که موهای مسواک به طرف زبان حرکت نمود فشار مناسبی اعمال می شود تمیز کردن زبان نقش مهمی در از بین بردن بوی دهان دارد.

پس از مسواک زدن مسواک باید خوب شسته شود و در جایی دور از آلودگی نگهداری شود همچنین از قرار دادن مسواک خیس در جعبه ی سر بسته باعث زیاد شدن رطوبت هوای داخل جعبه شده و رشد میکروبها را تسريع می کند.

**نوبت های مسواک زدن:**

بهتر است بعد از هر بار مصرف مواد غذایی دندانها را مسواک بزنیم ولی در دو زمان مسواک زدن ضروری است: ۱: شب قبل از خواب به دلیل اینکه در زمان خواب جریان بزاق و حرکات زبان و گونه جهت تمیز کردن محیط دهان کاهش می یابد و دندانها مستعد پوسدگی می شوند ۲: صبح بعد از صبحانه

مسواک زدن به تنهایی نمی تواند تمام سطوح دندان را تمیز کند بنابراین استفاده از وسایل دیگر جهت کنترل پلاک الزامی است.

**وسایل کمکی برای تمیز نمودن سطوح اینتر پروگزیمال:**

استفاده و انتخاب این وسایل بستگی به وضعیت و موقعیت فضای بین دندانی در دهان بیمار و شرایط نسج لثه و میزان و محل تجمع پلاک در دهان بیمار دارد.

نخ دندان پزشکی: برای بیمارانی که نسوج پریودنتال سالم دارند و هیچ گونه تحلیل در ناحیه ی بین دندانی در نسوج پریو دنتال آنها مشاهده نمی شود دنتال فلاس (نخ دندان) وسیله مؤثری است و برای بیمارانی که نسوج پریودنتال بین دندانی شان تحلیل رفته نیز به کار می رود ولی کافی نیست. چندین نوع فلاس در دسترس است - دنتال فلاس بدون موم

**دنتال فلاس آغشته به موم:**

دنتال فلاس بدون موم بر دنتال فلاس آغشته به موم ترجیح داده می شود.

در بیمارانی که سطوح ترمیم آنها خشن است و یا نقطه تماس دودندان خیلی محکم به هم چسبیده اند استفاده از دنتال فلاس آغشته به موم آسانتر است زیرا که به سادگی پاره نمی شوند.

**روش استفاده:**

۳۰ تا ۴۰ سانت نخ دندان را جدا کرده و محکم دور یک انگشت از هردست می پیچانیم در هر ناحیه باید نخ تمیز و به کار گرفته شود و نخ نباید با فشار از ناحیه تماس بین دندانی به طرف لثه رانده شود چون که این عمل موجب صدمه به بافت نرم می گردد و به آهستگی از نقطه تماس دو دندان عبور می دهیم و سپس آنرا به سطح کناری یکی از دندانها تکیه داده و با ملایمت به زیر لبه لثه برده و دور دندان می پیچانیم تا سطح دندان را در بر گیرد و چند بار به طرف بالا و پایین حرکت می دهیم و باید مواظب باشیم که نسج لثه پاره نشود سپس قسمت تمیز نخ را به سطح کناری دندان مجاور تکیه داده و همین عمل را تکرار می کنیم.

نحوه استفاده از نخ توسط بیمار باید به طور مرتب کنترل شود تا اطمینان حاصل گردد که به او روش صحیح و مؤثر از نخ استفاده کند.

**نخ دندان سوپر فلاس:**

برای تمیز کردن زیر بریجها استفاده می شود. قسمت انتهایی برای عبور دادن نخ دندان از زیر بریجهای ثابت به کار می رود و قسمت معمولی برای برداشتن پلاک میکروبی از فضاهای بین دندانی و زیر شیار لثه کاربرد دارد و قسمت اسفنجی برای تمیز کردن فضاهای باز بین دندانی و زیر بریجها استفاده می شود.

**خلال دندان:**

از خلال دندان در نواحی که لثه بین دندانی تماماً فضای موجود بین دو دندان را پوشانیده نباید استفاده نمود چون باعث ازردگی لثه می شود. اگر به طور صحیح و بعد از مسواک زدن استفاده شود به طر مؤثر باعث برداشته شدن پلاک و مواد غذایی ریز بین دندان ها شده باعث تحریک و ماساژ لثه گردیده و سبب می گردد که لثه بین دندانی به شکل فیزیولوژیک خود نزدیک گردد. خلال دندان ابتدا در دهان مرطوب می گردد تا کمی نرم شود بعد در ناحیه بین دو دندان (اینتر پروگزیمال) طوری قرار داده می شود که قاعده مثلث به طرف لثه باشد و بعداً خلال دندان را به سطوح پروگزیمال دودندان مجاور می فشاریم، براساس میزان فضای بین دندان ها خلال دندان به طرف بالا و پایین یا داخل و خارج حرکت داده می شود در هر ناحیه این عمل چندین بار تکرار می شود. معمولاً پزشکان با استفاده از خلال دندان مخالفند.

**برس های بین دندانی:**

برس های مخروطی شکل کوچک برای تمیز نمودن فضاهای بین دندانی که لثه بین دندانی آنها از بین رفته است مفید هستند این برس هارا باید در نواحی بین دندانی فرو برده و با حرکت جلو و عقب ناحیه را تمیز نمود.

## قرص‌ها و محلول‌های افشا کننده پلاک

هدف از رنگ نمودن پلاک دندان‌های این است که بیمار مواد تجمع یافته بر روی دندان را ببیند که این امر قدرت تمیز کنندگی بیمار را افزایش می‌دهد و این امکان را می‌دهد که بیمار فرق بین دنتال پلاک و مواد غذایی ریز که به سادگی دیده می‌شوند را بداند زیرا بیمار مواد غذایی ریز را به راحتی تمیز می‌کند ولی توجهی به برداشتن پلاک میکروبی بیرنگ که چسبیدگی محکمی به دندان دارد، ندارد، رنگهای آشکار ساز به شکل قرص و مایع ارائه می‌شود بیمار باید این محلول را به تمام سطوح دندان بمالد و دنتال پلاک‌ها مشخص می‌شوند.

### دهان شویه‌ها:

شستن دهان با فشار یک محلول ممکن است مواد ریز غذایی را شل کند ولی این کار نمی‌تواند پلاک میکروبی را از جای بردارد برخی دهان شویه‌ها ممکن است به کنترل شیمیایی تشکیل دنتال پلاک کمک نمایند.

کلرگزیدین یک دهان شویه است که خاصیت ضد عفونی قوی دارد.

به طور کلی دهان شویه به عنوان مکمل مسواک زدن باید استفاده شود نه به عنوان جایگزین مسواک.

شستشوی دهان با محلول‌های نمک یا مواد تولید کننده اکسیژن (آب اکسیژنه) در مورد بیماریهای حاد التهابی لثه مؤثر است. محل نگهداری دهان شویه باید مناسب و به دور از نور شدید و حرارت باشد، دهان شویه نباید قورت داده شود به همین خاطر بچه‌ها هنگام استفاده از دهان شویه باید سرشان را کمی به جلو خم کنند بعد از اینکه دهان شویه داخل دهان ریخته شد باید به مدت یک دقیقه دهان شویه را داخل دهان به گونه‌ای چرخاند که تمام سطوح دندانها با آن تماس پیدا کند و سپس به بیرون ریخته شود پس از مصرف دهان شویه به مدت ۳۱ دقیقه بهتر است از خوردن و آشامیدن اجتناب کرد.

### انواع دهان شویه:

**پریدکس:** خاصیت ضد عفونی قوی دارد و عوارض جانبی آن عبارت است از تغییر رنگ دندانها و تغییرات چشایی

**لیسترین:** برای حذف پلاک فوق لثه ای و رفع التهاب لثه مؤثر است.

### تاریخچه دندانپزشکی:

تاریخچه دندانپزشکی شامل جلسات دندانپزشکی قبل، نوع درمان ارائه شده قبلی، نوع و دفعات مسواک زدن و سایر انواع روش‌های کمکی بهداشت دهان شود.

### مواد دندان‌ی:

هدف اصلی از دندانپزشکی ترمیمی جایگزینی ساختمان از دست رفته با موادی است که عملکرد و زیبایی آنرا تأمین می‌کند برای ترمیم صرفاً از یک ماده ی واحد استفاده نمی‌شود بلکه مواد زیادی برای ترمیم‌های گوناگون مورد استفاده قرار می‌گیرد هر کدام از این مواد دارای کیفیتی می‌باشند که آنرا جهت استفاده در رستورشینهای خاص مناسبتر می‌سازد انتخاب مواد ترمیمی باید قبل از آماده سازی دندان جهت بازسازی انجام گیرد بنابراین آشنایی با خواص مواد به منظور شناسایی و تشخیص آنها از یکدیگر بسیار مهم است. همچنین جهت انتخاب نوع ماده ی ترمیمی شناخت انواع حفرات الزامی است.

### طبقه بندی حفرات:

کلاس ۱: پوشیدگی‌های سطح اکوزال دندانهای خلفی

کلاس ۲: پوشیدگی‌های سطوح پروگزیمال دندانهای خلفی می باشد که گاهی به سطح اکلوژال هم میرسد.

کلاس ۳: پوشیدگی‌های سطوح پروگزیمال دندانهای قدامی بدون درگیری لبه ی اینسیزال دندانها

کلاس ۴: پوشیدگی‌های سطوح پروگزیمال دندانهای قدامی که لبه ی اینسیزال نیز دچار پوشیدگی شده باشد

کلاس ۵: پوشیدگی‌هایی که در طوق دندان ایجاد می‌شود

### مواد ترمیمی همرنگ دندان:

نیاز فراوانی که به ماده ای که ظاهری مشابه نسج دندان داشته باشد و بتوان آنرا مستقیم و به شکل خمیر در حفره آماده شده قرار داد وجود دارد بیماران ترمیم‌های همرنگ دندان را ترجیح می‌دهند

## انواع:

۱ کامپوزیت ۲ گلاس اینومر

کامپوزیت بیش از سایر مواد ترمیمی همرنگ دندان کاربرد دارد.

گلاس اینومر معمولاً جهت ترمیم ساییدگی های مناطق سرویکال دندان به کار می رود.

گلاس اینومر حداکثر فلوراید را آزاد می کند و در بیماران حساس به پوسیدگی ماده بسیار مناسبی است اما باید در مناطقی استفاده شود که استرس وارده به آن کم باشد.

ترکیب های کامپوزیتی معمولاً در حفره های کلاس ۳ و در مواردی که دسترس زیاد نیست و زیبایی اهمیت فراوانی دارد به کار می روند هرچند دوام کامپوزیت از آمالگام کمتر است ولی امروزه کامپوزیت هایی ساخته شده که استحکام و دوام بیشتری داشته و جهت ترمیم حفره های خلفی کاربرد دارند.

کامپوزیت به اشکال زیر موجود است:

**Self:** دوتیوپ خمیری شکل که یکی از آنها بیس و دیگری کاتالیزور می باشد که باید جداگانه نگهداری شوند. فقط اندکی پیش از قرارگیری در حفره مخلوط می گردند. پس از مخلوط کردن زمان کارکرد ۵-۱ دقیقه است.

**Light:** شامل یک خمیر است که نور در آن به عنوان یک کاتالیزور عمل می کند و در اثر قرار گرفتن در معرض نور آبی سخت می شود در مناطق قدامی که زیبایی اهمیت بیشتری داشته و نیروهای اکلوزالی کم است کامپوزیت ها بهترین انتخاب می باشند چرا که تغییر رنگ ترمیم ها حداقل بوده و میزان عود پوسیدگی در آنها کم است.

کامپوزیت های خلفی یا انواع قابل فشردن معمولاً در مقایسه با کامپوزیت های قدامی در برابر سایش مقاومت بیشتری دارند و در پوسیدگی های خلفی به کار می روند

اچینگ و باندینگ سبب ایجاد اتصال میان کامپوزیت و ساختمان دندان می شود.

سطح مینا و عاج حفره را به مدت ۳۰ ثانیه با ژل اسید فسفریک آغشته می کنیم که ژل باعث تخلخل سطح دندان می شود سپس اسید را توسط اسپری آب می شویم و سطح را با جریان هوا خشک می کنیم (اچینگ) بعد عوامل باندینگ به درون سطح مینا و عاج تخلخل یافته نفوذ می کند و گیر برای کامپوزیت ایجاد می کند.

کامپوزیت تک خمیری در رنگ های مختلف و در سرنگ های یکبار مصرف یا کپسول ارائه می شود هنگام کار با کامپوزیت با مخلوط کردن نوع

self cure از اسپاتول های پلاستیکی باعث می شود که کامپوزیت به آن نچسبد

قبل از قراردادن کامپوزیت در حفره باید پالپ را با یک لاینر (کف بندی) مثل دای کال یا گلاس اینومر

کامپوزیت های سیال مقاومت کمتری در برابر سایش داشته جهت ترمیم در نواحی سرویکالی استفاده می شود و سیال بودن این کامپوزیت ها

امکان تزریق آنها را در حفره توسط سرنگ فراهم می کند از نوع سیال برای (عایق بندی شیارها) هم استفاده می شود.

گلاس اینومر:

در ترمیم های سرویکالی (کلاس ۵) و در مناطقی که زیبایی اهمیت ندارد و در بیماران که ریسک پوسیدگی بالایی دارند استفاده می شود گیر گلاس اینومر در نواحی سرویکالی بهتر از گیر کامپوزیت است.

چسبندگی این سمان به عاج و سمنتوم اجازه می دهد که در نواحی که لبه های پرکردگی به سمنتوم یا عاج ختم می شود مناسب را فراهم

نماید و نشئت لبه ای کمتری دارد و تطابق بهتری با دندان دارد

گلاس اینومر در بطری و گپسول بسته بندی شده است پودر و مایع به مقدار مناسب روی یک پد کاغذی (یا اسلب شیشه ای) قرار داده می شود

و نیمی از پودر با مایع مخلوط می شود تا یک قوام خامه ای به دست آید بعد باقی مانده پودر اضافه می شود زمان مخلوط شدن ۳۰ تا ۴۰ ثانیه بوده و زمان سخت شدن ۴ دقیقه است

در نوع کپسولی با فشار پودر و مایع مجاور هم قرار داده شده و بایک مخلوط کننده ی مکانیکی مخلوط می شود سپس توسط یک سرنگ مخصوص

مخلوط حاصل تزریق می شود پرداخت آن باید بعد از ۲۴ ساعت انجام شود

## عوامل باندینگ:

همراه کامپوزیت جهت فراهم نودن اتصال کافی با مینا و عاج به کار می رود

یک عامل باندینگ شامل سه جزء است :

پرایمر وادهزیر معمولاً در یک حلال نظیر استون، الکل یا آب محلول می باشد در بسیاری موارد در دستگاه لایت کیور نور از طریق یک دسته فیبر

نوری به نوک تیوپ منتقل می شود از نگاه کردن به نور منعکس شونده باید خودداری کرد برای حفاظت چشم عینک مخصوص لایت کیور وجود دارد

**آمالگام:** امروزه با وجود اینکه موادی مثل پرسنل و کامپوزیت جایگزین آمالگام شده اما به دلیل گران بودن، دوام محدود و کاربرد دشوار مشکلاتی دارند و از لحاظ دوام، سادگی کاربرد و استحکام به پای آمالگام نرسیده اند عمل پرداخت آمالگام ۲۴ ساعت بعد باید انجام شود معمولاً اضافات آمالگام توسط سنگ های سبز، فرزهای پرداخت یا دیسک های ساینده برداشته می شود و سپس به وسیله عامل پالایش کننده نظیر پودر پامیس و برس های مویی سطح ترمیم صاف می شود

جیوه: یک ماده سمی است و برای به حداقل رساندن تماس بیماران با پرسنل به جیوه و بخارات آن باید احتیاطات لازم به کار برده شود مسمومیت جیوه به دلیل دفع آهسته ی جیوه از بدن خطرناک است بنابراین اگر تماس روزانه با جیوه کم باشد ممکن است در بدن به سطح سمی برسد. راههای ورود جیوه به بدن عبارتند از تماس با پوست، گوارشی و از راه تنفس به صورت بخار جیوه استفاده از آمالگام های کپسولی تماس با جیوه را به حداقل رسانده و احتمال ریختن و پراکنده شدن جیوه مایع را کاهش می دهد بهداشت جیوه عبارت است از کنترل جیوه به نحوی که حداقل خطر را برای سلامت انسان داشته باشد. کاربرد تهویه قوی هنگام تعویض، استفاده از ماسک و جلوگیری از تماس جیوه با دست حتی با وجود دستکش باعث به حداقل رسیدن خطر تماس با بخار جیوه می گردد. مواد پالایش: پالایش نمودن جهت حذف اضافات مواد ترمیمی و صاف نمودن سطوح خشن آنها انجام می شود ناصافی سطح پرکردگی باعث می شود ذرات غذایی به این سطوح ناصاف متصل می شود و اگر این سطوح ناصاف مجاور لثه باشد سبب تحریک لثه می گردد. پالایش کردن و تمیز کردن جهت حفظ سلامت دندانها انجام می شود با این حال استفاده از خمیر دندانهای حاوی مواد ساینده زیاد با خمیر های پروفیلاکسی باعث ساییدگی برخی مواد ترمیمی می شود، خمیر پروفیلاکسی ایده آل باید به حد کافی قدرت ساییدگی داشته باشد تا بتواند همه ی رسوبات سطح دندان را بردارد بدون اینکه باعث سایش ناخواسته مینا، عاج یا سمان گردد. پالایش معمولاً قبل از فلوراید تراپی و بعد از جرمگیری استفاده می شود.

### لاینها و واریش ها:

به عنوان محافظ میان عاج و مواد ترمیمی عمل نموده و میزان نفوذ مایعات دهان را در حد فاصل ترمیم دندان کاهش میدهد و ممکن است که دارای برخی خواص درمانی برای درمان باشد

لاینها: بیشتر در حفره استفاده می شود و به عنوان یک سبب عمل می کند و می تواند اسید هارا خنثی کند.

بعضی از لاینها حاوی فلوراید می باشند. از انواع آن می توان کلسیم هیدروکساید را نام برد که کلسیم هیدروکساید خاصیت درمانی دارد و قادر به تحریک پالپ برای ایجاد عاج ثانویه یا جبرانی است (عاجی که از بین رفته و دوباره توسط سلولهای عصبی ساخته می شود عاج ثانویه می گویند) این ماده به خوبی توسط پالپ تحمل می شود دارای اثر تسکین دهنده نیست ولی اثر آنتی باکتریال داشته و اثر ضد التهابی نیز دارد.

دای کال: بهترین ماده برای کف بندی و پوشش پالپ می باشد که تا امروز شناخته شده است.

واریش ها: در حفره دهان نامحلولند و لایه نازکی از این مواد نشت از دیواره ها و لبه های ترمیم بخصوص آمالگام را کاهش می دهد. توسط یک گلوله پنبه کوچک واریش به لبه و دیواره های حفره مالیده می شود.

اگر واریش غلیظ باشد اثر خود را از دست می دهد بنابراین همیشه باید در آن را سریع ببندیم و اگر غلیظ شد باید با حلال آن را رقیق کنیم.

واریش ها چون از نفوذ آمالگام به داخل عاج جلوگیری می کند در نتیجه از تغییر رنگ دندان نیز جلوگیری می کند. واریش نباید در زیر مواد ترمیم کننده رزینی مثل کامپوزیت برای حفاظت پالپ استفاده کرد زیرا حلال موجود در واریش ممکن است با رزین واکنش داده و آنرا نرم کند.

### پرکردگیهای موقت (پانسمان):

بعضی از پانسمان ها را که با قوام کف بندی مخلوط شده می توان به عنوان پرکردگی های موقت به کار برد پرکردگی موقت پالپ دندان را محافظت می کند، التهاب عصب را کاهش می دهد و حالت دندان را تازمانی که بتوان ترمیم دائمی را قرارداد حفظ می کند برای این منظور غالباً سیمانهای اکسید روی اوژنول اصلاح شده استفاده می شود.

سیلر (سمان درمان ریشه) بعد از برداشتن پالپ، کانال دندان باید توسط نمودن گوتابرگا یا پرکردن توسط یک خمیر کاملاً مسدود شود، بسیاری از سیلرهای درمان ریشه دارای ترکیب اسید روی و اوژنول می باشند مثل سیلرها به صورت یک قوام خمیری که نه خیلی رقیق و نه خیلی غلیظ است مخلوط می شوند و داخل کانال قرار داده می شوند.



## انواع رستورشین ها :

**اینله:** رستوریشنی که در خارج از حفره دهان تهیه و به دندان تراش خورده سمان می شود.

**روکش:** رستوریشنی است که تمام یا قسمتی از تاج دندان را بازسازی می کند .

**PFM - پرسن فول متال:** شامل یک فریم فلزی و یک روکش سرامیکی است.

ژاکت کراون یک روکش تماماً پرسنلی است

**بریج:** بریج به منظور جایگزینی دندان یا دندانهای از دست رفته ای به کار می رود که در دوطرف آن دندان وجود داشته باشد دو دندان مجاور -

فضای بی دندانی باید به عنوان پای تراش بخورند تا دندان جایگزین شده را ساپورت و حمایت کنند

بریج پلی دندانی است و به دندانهای پایه سمان می شود

**کلاسپ:** اتصال فلزی چنگک ماندی است که در پروتز پارسیل دندانهای پارسیل را در بر می گیرند در بیمارانی که همه دندانهای خود را از دست

نداده و چند دندان در دهان آنها باقی مانده است پروتز پارسیل کاربرد دارد این پروتزها از مواد آکريل و آلیاژ فلزی که معمولاً کرم کبالت بوده

ساخته می شود البته یک نع آن فقط از مواد آکريلي ساخته می شوند البته یک نع آن فقط از مواد آکريلي ساخته می شوند.

**دینجر:** پروتز متحرکی است که جایگزین کلیه دندانهای فک بالا یا پایین می شود که به آن پروتز کامل گفته می شود.

یک توان می شد آن ثابت افزایش موجب استخوان رشد اینکه از و بعد رود می کار به شده کشیده دندان ی ریشه جایگزینی منظور به ایمپلنت

کراون کامل به ان وصل کرد شوند.

## مواد قالبگیری:

ماده ی قالبگیری برای ثبت دقیق بافت های دهانی کاربرد دارد و با ریختن گچهای دندانپزشکی یا سایر مواد بهترین روش برای به تأخیر انداختن

مرحله سفت شدن آلژینات استفاده از آب سرد به جای استفاده از مخلوط رقیق تر است زیرا در حالت دوم (رقیق درست کردن آلژینات) استحکام

قالب در برابر پاره شدن کاهش می یابد زمان سخت شدن آلژینات توسط تولید کنندگان به دوصورت نرمال و سریع تقسیم می شود مدت زمان

اختلاط در آلژیناتهای نرمال ۴۵ ثانیه و در نوع fast ۳۰ ثانیه می باشد بعد از آماده شدن مخلوط با استفاده از اسپاتول تری را کاملاً و به طور

یکنواخت

پر کنید و نباید حباب هوا در آن ایجاد شود بهتر است ابتدا خلف تری پر شود و سپس به قدام برسد

برای قالب گیری یا آلژینات روی تری چسب آلژینات زده می شود تا قالب از تری جدا نشود قالب آلژینات باید سریع ریخته شود و اگر نگهداری

قالب ضروری است و امکان ریختن آن وجود ندارد آن را داخل یک حوله ی کاغذی خیس بچسبانید یا داخل آن گاز مرطوب یا دستمال کاغذی

مرطوب قرار دهید البته بیشتر یک ساعت نمی توان آنرا نگه شود

**کامپاند:** یک ماده ترموپلاستیک است که با گرما نرم و در اثر سرما سخت می شود

مورد استفاده کامپاند: جهت ثبت جزئیات روی قالب تری اختصاصی (روی کست مدل برای گرفتن قالب نهایی در لابراتوار ساخته می شود) قرار داده

می شود نحوه ی استفاده ی آن به این صورت است که کامپاند دندانی را روی شعله یا در آب گرم به حالت نرم قابل انعطاف در می آوریم و روی

لبه های تری اختصاصی قرار می دهیم و داخل دهان مریض می گذاریم تا تمام جزئیات بافت ها ثبت شود البته دمای آن نباید زیاد باشد چون به

نسوج دهان آسیب می رساند و دردمای کمتر نیز سخت و غیر قابل انعطاف بوده و جزئیات را ثبت نمی کند و روی این قالب با ماده ی قالب گیری یا

مواد قالب گیری دیگر قالب نهایی گرفته می شود

ZOE با قوام خمیری رقیق آماده شده و در یک تری اختصاصی دارای پوشش کامپاندی جهت ثبت قوس فکی و قالب نهایی به کار می رود و از

دو خمیر تشکیل شده است.

**کاربرد:** طول مساوی از دو خمیر را روی پد کاغذی قرار می دهیم باید مطمئن شویم که قطر دو نوار خمیری با هم برابر است از بلوک شیشه ای

نیز می توان استفاده کرد اما استفاده از پد کاغذی مقاوم به روغن بهتر است چون تمیز کردن مواد از روی بلوک شیشه ای سخت است جهت

مخلوط سازی از یک اسپاتول سخت و غیر قابل انعطاف استفاده میکنیم عمل اختلاط با یک حرکت چرخشی و در یک سطح وسیع انجام می شود

سپس به درون قالب و سخت شدن آنها یک نسخه (مدل) از بافتهای دهان تهیه می شود، نسخه ی حاصل اگر شامل بخش وسیعی از دهان باشد به

نام کست و اگر تنها یک یا چند دندان را شامل شود دای خوانده می شود

## مواد قالب گیری آلژینات:

امروزه به طور وسیعی از آلژینات استفاده می گردد علل استقبال گسترده عبارتند از:

سادگی مخلوط کردن و کاربرد

نیاز به حداقل وسایل

انعطاف پذیری ماده پس از سخت شدن

قیمت ارزان

معمولاً با گچ معمولی ریخته می شود و دقت آن در انتقال جزئیات به اندازه مواد قالبگیری الاستیک نیست

به طور وسیعی جهت ساخت کست های مطالعه اعم از کست های تمام قوس دندانی یا بخشی از آن از آلژینات استفاده می شود. این مواد برای قالبگیری دندانهای تراش خورده توصیه نمی شود

آلژینات به صورت پودر در بسته های با وزن معین ارائه می شود برای اندازه گیری پدرا از یک پیمانه پلاستیکی استفاده می شود حوزه ی کاربرد: هنگام زدن آلژینات دمای آب باید به اندازه ی دمای اتاق باشد، قبل از استفاده ظرف محتوی ژینات را تکان دهید تا پودر نرم شود سپس مقدار مورد نیاز را داخل کاسه ی پلاستیکی توسط پیمانه ی مخصوص بریزید و بعد با اسپاتول (یک اسپاتول با تیغه ی پهن و سخت استفاده می شود) به آن ضربه زده شود به آن آب اضافه کنید آب باید کم کم اضافه شود که آلژینات قوام رقیقی پیدا نکنند مخلوط را به فشردن به دیواره ها به هم بزنید تا حباب نداشته باشد مخلوط سازی کمتر از حد سبب ایجاد یک مخلوط دانه دانه خواهد شد زمانی که آلژینات به درستی مخلوط شود باید مخلوطی صاف با قوام کرمی رنگ و از هر نوع ذرات دانه ای حاصل شود.

سخت شدن آلژینات:

نست نادرست پودر و آب

دمای بالای اتاق -

وقت زیاد جهت قرار دادن آلژینات در تری و گذاشتن تری در دهان -

مخلوط حاصل به صورت یک لایه ی نازک روی سطح تری اختصاصی گذاشته می شود و تری به دهان برده می شود. زمان سخت شدن ۵-۳ دقیقه است و سخت شدن نهایی آن در کمتر از ۱۰ دقیقه روی می دهد زمان سخت شدن در حضور رطوبت، آب و افزایش دما کوتاه می باشد. پس از خارج کردن از دهان قالب را زیر شیشه آب سرد شستشو داده و سپس آن را تکان می دهیم قالب باید با گچ استون ریخته شود به کار بردن یک لایه ی نازک کرم یا وازلین روی لبهای بیمار قبل از کار عمل تمیز کردن صورت بیمار را آسان می کند می توان با استفاده از حلال (که داخل بسته های وجود دارد) یا روغن پرتغال بقایای آن را از صورت بیمار زدود.

## مواد قالبگیری الاستیک:

مواد قالبگیری الاستیک به دلیل ثبات بالاتر، کیفیت مثبت جزئیات بهتر کاربرد زیادی دارد مواد قالبگیری پلی سولفاید جزئیات سطحی را به نحو عالی ثبت می کند واز سازگاری بالایی با تست گچی و گچ های با استحکام بالا برخوردار است مواد پلی سولفاید از طول عمر عالی برخوردارند اما نباید آنها را در محل گرم نگهداری کرد و باید تیوبهای مواد قبل از ذخیره سازی کنترل شوند تا معلوم شود که آیا درب آنها به طور محکمی بسته شده است یا خیر؟ طول عمر مواد ذخیره شده را می توان با قرار دادن در یخچال زیاد کرد مواد قالبگیری پلی سولفاید محدودیت هایی داشت مثل بوی ناخوشایند، رنگی کردن روپوش و لباس بیمار، زمان سفت شدن نسبتاً طولانی، تغییر دائمی نسبتاً زیاد و کاربرد دشوار.

دهمین علل کاربرد مواد قالبگیری سیلیکون قوت گرفت که برای قالبگیری پروتز ثابت استفاده می شود

قالب گیری های سیلیکون با قوامهایی مثل light و heavy عرضه می شود که نوع heavy با قوام بسیار پوتی ( putty ) نامیده می شود پوتی شامل بیر و کاتالیزور است

متراکمی سیلیکون به صورت یک بیس پوتی و یک کاتالیزر عرضه شده است

**کاربرد:** پوتی توسط یک قاشق از ظرف برداشته می شود و کف دست پهنش می کنیم و یک گودی به وسیله قاشق روی پوتی ایجاد می کنیم و مقدار مناسب کاتالیزور (اکسلتر) برای هر قاشق به اندازه) به آن اضافه می شود و با دست آنها را مخلوط می کنیم هنگام مخلوط کردن نباید از دستکش لاتکس استفاده کرد زیرا عناصر موجود در دستکش سفت شدن آن را به تأخیر می اندازد پونی داخل نیم تری قرار داده می شود و قالبگیری اولیه قبل از تراش دندانها انجام می شود بعد از تراش ماده واش که شامل دوخمیر غیر هم رنگ است به طول مساوی از خمیر بیس و کاتالیزر روی پد کاغذی قرار داده می شود و با یک اسپاتول با تیغه ی محکم مخلوط می شود جهت مخلوط کردن توصیه شده است کاتالیزر



با بیس به مدت ۹ ثانیه در یک حرکت دایره ای با انتهای اسپاتول آنقدر مخلوط می شود که مخلوطی بدون رگه و با رنگی یکدست حاصل شود بعد از آماده شدن، واش داخل سرنگ تزریق می شود و بقیه واش داخل تری که با پوتی قالب گرفته شده است قرار می گیرد و داخل دهان برده می شود و قالبگیری انجام می شود البته گاهی از سرنگ تزریق استفاده نمی شود و واش مستقیماً روی تری قرار داده می شود قبل از قالبگیری با واش از نخ زیر لثه برای کنار زدن لثه و بند آمدن خون استفاده می شود نخ زیر لثه را به مایع همودنت آغشته می کنیم و با اسپاتول نخ گذاری زیر لثه می بریم و بعد از آماده شدن واش نخ را برمی داریم این کار باعث ثبت جزئیات در خاتمه ی تراش می شود.

### گچها:

از کلیه موادی که جهت تهیه مدل (کست) استفاده می شود گچ پر مصرف ترین آنها می باشد  
انواع گچها: - گچ مدل - گچ دندان - گچ دندانی با استحکام بالا  
گچ ارتودنسی مخلوطی از گچ مدل و گچ دندانی می باشد. گچ دندانی محکم تر بوده و از مقاومت بالاتری در برابر سایش برخوردار است و برای تهیه کستهایی به کار می رود که نیاز به مقاومت سایشی دارند  
دای ها به مقاومت سایشی و استحکام بالایی نیاز دارند و معمولاً از گچ های دندانی با استحکام بالا تهیه می شود برای ریختن قالب نسبت آب به پودر ۴۵ به ۱۰۰ است

گچ مدل بالاترین نسبت آب پودر و گچ دندانی با استحکام بالا کمترین نسبت را دارا می باشد  
استحکام گچ بیانگر میزان مقاومت آنها در برابر شکستگی می باشد به طور کلی مخلوطی که برای قالب ریزی استفاده می شود باید سیالیت داشته باشد تا گچ به تمام نقاط برسد به طور معمول بعد از ریختن قالب گچ به مدت ۴۵ تا ۶۰ دقیقه جهت سفت شدن کامل رها می شود به منظور ثبت جزئیات ماده باید از لحاظ شیمیایی با قالب سازگار باشد از این رو ماده ی دای به هنگام ریختن گچ نباید به شکل دانه دانه در بیاید.

### روش کار کردن:

در صورت استفاده از گچ دندانی با استحکام بالا اندازه گیری پودر و آب نقش مهمی دارد نسبت پودر و آب تقریباً همیشه برای گچ دای با استحکام بالا رعایت می شود زیرا خصوصیت گچ دای در دقت رسنوریشن نهایی مؤثر و با اهمیت است هنگام مخلوط کردن پودر و آب در کاسه لاستیکی توصیه می شود که ابتدا آب در کاسه ریخته شود و پودر به آهستگی در طی ۳۰ ثانیه به آب اضافه شود این تکنیک باعث می شود حبابهای موجود در پودر خارج شود در نتیجه مقدار حبابهای موجود مخلوط کاهش می یابد اگر پودر یکجا و در آغاز مرحله مخلوط کردن در ظرف خالی شود منجر به سفت شدن سریع گچ می گردد در واقع واکنش پودر و آب به مقدار زیادی بدون اسپاتول کردن انجام نمی شود و خطر وجود حباب در مخلوط بیش از خطر سفت شدن بسیار سریع ماده می باشد

### اسپاتول کردن: عمل مخلوط کردن پودر و آب با یکدیگر اسپاتول کردن نامیده می شود

اسپاتول کردن گچ ها یا با دست یا با روش مکانیکی انجام می شود، هنگامی که گچ با دست مخلوط می شود توده ی گچ و آب با اسپاتول و با سرعت دوبار در ثانیه و به مدت یک دقیقه زده می شود، هنگام مخلوط کردن اسپاتول باید به کناره های کاسه کشیده شود تا از خیس شدن تمام ذرات با پودر اطمینان حاصل کنید.

مخلوط کن های مکانیکی به دو صورت دستی و برقی وجود دارند مخلوط کن های برقی به دستگاه خلا مجهز می باشند که احتمال وجود حباب در مخلوط را کاهش می دهند معمولاً مخلوط کن های برقی برای مخلوط کردن موادی به کار می روند و از سرعت بسیار بالایی برخوردارند بنابراین رعایت دستورالعمل کارخانه ی تولید کننده ضروری می باشد زیرا دو ثانیه مخلوط کردن کمتر یا بیشتر به طور قابل ملاحظه روی مخلوط اثر دارد

**ویبراتور:** دستگاه لرزاننده است و همیشه به منظور حذف حبابهای تشکیل شده حین مخلوط کردن به کار می رود نحوه ی استفاده از آن به آن صورت است که کمی از مخلوط گچ را داخل تری قرار می دهیم و روی ویبراتور می گذاریم و به مدت ۱۰ تا ۱۵ ثانیه وایره می کنیم همچنین ویبراتور باعث تسهیل عمل ریختن گچ در قالب با ظرف دیگری می شود و وایره کردن ماده به طور مؤثری قوام ماده را کاهش می دهد و به آن اجازه می دهد که جریان یابد اگر ویبراتور نبود عمل وایره باید با دست انجام شود

**ریختن کست:** گچ مخلوط شده را داخل قالب می ریزیم و روی ویبراتور می گذاریم تا ماده در تمامی سطح قالب جریان پیدا کند بعد داخل قالب را پر می کنیم و روی یک سطح غیر قالب جذب مانند شیشه، یک توده از گچی که درست کرده ایم قرار می دهیم البته قوام توده گچ باید سفت باشد بعد قالب پر شده را بر میگردانیم و روی توده گچ قرار میدهیم و قبل از سخت شدن بهتر است که با اسپاتول به آن شکل دهیم تا زمان مورد

نیاز جهت ترمیم کردن کست کاهش یابد بعد از ۴۵ تا ۶۰ دقیقه که قالب سفت شد آن را روی گچ خارج میکنیم خارج کردن زود هنگام موجب شکستن کست می شود.

### مومها:

از مومها جهت ایجاد فضا میان یک ماده ی گچی استفاده می شود با حذف این مومها فضایی ایجاد می شود که با فلز ریخته گری مذاب پر خواهد شد

**موم اینله:** جهت ساخت الگوهای مومی کراون، بریج واینله به کار می رود.

**موم گستینگ:** جهت ساخت الگوی مومی پروتز پارسیل استفاده می شود.

**موم رز:** بر روی بیس پروتز جهت بازسازی فرم پروتز و نگهداری دندانهای مصنوعی روی بیس قبل از پخت به کار می رود رنگ آن صورتی یا قرمز است این موم به صورت ورقه هایی با عرض ۷.۵ سانتی متر و طول ۱۵ سانتی متر وضامت ۱۳ میلی متر موجود است

موم های باکسینگ: این موم ها نرم وقابل شکلگیری بوده ودر هنگام قالبگیری مورد استفاده قرار می گیرد معمولاً دارای رنگ تیره بوده واندکی چسبناک می باشد که این امکان را فراهم می کند که به هم وبه مدل های گچی یا تری های قالبگیری بچسبند در ارتودنسی این موم ها سفید هستند این موم ها به سادگی ذوب می شوند و اطراف قالب ها را می تان با آن سیل کرد به علاوه این موم ها در لبه های یک تری قالبگیری جهت کاهش آسیب بافتی ویا گسترش لبه های تری قبل از قالبگیری مورد استفاده است

موم ثبت بایت برای ثبت اکلوژن بیمار به کار میرود.

**رزینها:** از این رزینها جهت ساخت الگو در دندان پزشکی استفاده می شود استحکام رزینها از موم ها بیشتر است وفلوی آنها از موم ها کمتر است اکریل دورالی شامل پودر ومنومر است و برای قالبگیری داخل کانال استفاده می شود. برای قالبگیری پودر ومنومر با هم مخلوط می شوند قوام آن باید خمیری شل باشد سپس همراه یک اسپروی پلاستیکی که به نحوی تراش خورده که منطبق بر کانال باشد داخل کانال قرار می گیرد.

### پلاستیک ها در پروتز های دندانی:

عمده مواد پلاستیکی که پلی مر نامیده می شود در پروتز های دندانی کاربرد دارند

**پلاستیک های آکریلی:** استفاده اصلی این مواد به عنوان بیس دست دندان کامل یا پارسیل جهت حفاظت وساپورت دندانهای مصنوعی است برای این منظور یک پلاستیک سخت ومناسب است پلاستیک های آکریلی در ساخت دندانهای مصنوعی کاربرد دارند به نحوی که با دست دندانهای چینی رقابت می کنند جهت هماهنگی وجور شدن رنگ بیس پروتز با بافت های قرمز دهان مقدار کمی رنگ دانه های غیر آلی به ترکیب اضافه می شود همچنین موادی برای بیس پروتز تهیه شده که دارای رشته های رنگی مصنوعی می باشند که مانند مویرگهای ظریف به نظر می رسند

آکریل بیشتر به صورت پودر ومایع می باشد قسمت عمده ی مایع را منومر تشکیل می دهد که بسیار فرار است واکنش پلیمریزاسیون توسط اشعه ی ماوراء بنفش آغاز می شود به همین علت منومر همیشه در شیشه های قهوه ای تیره نگهداری می شود تا شیشه بتواند اشعه ی نامطلوب را جذب کند.

**روند پلیمریزاسیون:** پلاستیک ها به شرطی قابل استفاده می باشند که ماده ی مذکور قابلیت تغییر وتبديل به شکل مناسب را داشته باشد تا بتوان آن را به کار گرفت این هدف به واسطه ی پلیمریزاسیون تأمین می شود.

مواد آکریلی بیس پروتز استحکام پایین داشته نسبتاً قابل انعطاف، شکننده ونرم هستند.

بیس های آکریلی پروتز قابلیت هدایت گرمایی کمی دارند وبه این ترتیب بیماران تحریکات گرمایی بافت های زیر پروتز را بسیار کم حس می کنند، بیماران نباید پروتز را در آب با گرمای بالا قرار دهند زیرا ممکن است سبب تغییر شکل بیس ونهایتاً عدم تطابق پروتز گردد ثبات رنگ آنها خوب است واگر خوب پخته شوند طعم وبودنارند علاوه براین سازگاری بافتی پلیمرهای بیس پروتز خوب است، واکنش های حساسیت به دلایل زیادی منومری است که وارد واکنش نشده است واین منومر آزاد خود در اثر پخت نادرست است.

فرق اصلی بین آکریلهایی که دردمای اتاق عمل می کنند(فوری) با آکریلهای گرما پخت در این است که منومر باقیمانده در پروتزهایی که از آکرولیک فوری ساخته می شوند بیشتر است ومعمولاً باعث تضعیف خواص آکریلی می شود منومر آزاد کم کم خارج می شود وبه تدریج خواص آکریلی بهتر می شود ودر مواردی منومر باقی مانده سبب تحریکات بافتی می شود.

پلاستیک های آکرلیک نرم می تواند به عنوان یک Soft Liner بر روی سطح بافتی که پروتز کامل یا پارسیل را تحمل می کند استفاده شود. در بیمارانی که پروتز باعث زخم شدن سطوح بافتی آنها شده از Soft Liner استفاده می کنند برخلاف نظرات متفاوت درباره استفاده از لایه های نرم عده ای از بیماران وقتی که از لایه های نرم استفاده می کنند پروتز را خیلی بهتر تحمل می کنند. همچنین وقتی که پروتز لق باشد به عنوان ماده قالبگیری در داخل بیس پروتز قرار می گیرد که باید مدتی در دهان مریض بماند و بعد به لابراتوار فرستاده می شود تا ریلاین (آستر سازی) شود یک لایه آکرل به آن اضافه شود

ریلاین کننده های خانگی: بیماران باید از استفاده از ریلاینرهای سخت که در داروخانه یافت می شود امتناع کنند زیرا آنها می توانند سبب کاهش خواص بیس آکرلی پروتز شوند و ممکن است سبب اکلوزن نادرست شود. ترکیبات پلاستیک و آکرلی می باشند که دندانهای مصنوعی را در خود جای داده است.

**روکش موقت:** ساخت یک روکش یا بریج ثابت یک عمل لابراتوری است و ممکن است چندین هفته بین تراش دندان و چسباندن روکش دایمی فاصله بیفتد به همین دلیل یک روکش موقت ساخته می شود تا روی دندان قرار بگیرد و از حساسیت دندان جلوگیری کند و همچنین در دندان های قدیمی زیبایی را تأمین کند. روکش موقت پلیمرهای آکرلیک هستند آکرل هم رنگ دندان و منومر باهم مخلوط می شوند تا یک قوام خامه ای ایجاد شود و مخلوط روی دندان تراش خورده قرار می گیرد و فرم داده می شود و یا اینکه داخل یک قالبی که قبلاً گرفته شده ریخته می شود و روی دندان تراش خورده قرار می گیرد البته روکش موقت آماده در دسترس است و بیشتر کاربرد دارد. تری اختصاصی نیز از آکرل ساخته می شود رنگ این نوع آکرل معمولاً سبز است. داخل تری اختصاصی سوراخهایی ایجاد می شود برای گیر ماده قالبگیری

**پرسلن:** یک ماده سرامیکی است که شکننده است و نیاز دارد که این ماده با یک ماده فلزی همراه شود تا بتواند آن را تقویت کند با این همه پرسلن ماده شفافی است و در مقابل فساد و خرابی مقاوم است. مهمترین کاربرد پرسلن در روکش های پرسلن متصل به فلز است و باعث زیبایی روکش می شود. رنگ های متفاوتی دارد. رنگ دندان توسط کیت نمونه رنگ که شامل رنگ های مختلف است انتخاب می شود. **روکش های تمام سرامیکی:** از فواید آن ها زیبایی عالی آن می باشد و استحکام کمی دارد. **ونیر:** تمام سرامیکی هستند و تنها جایگزین بخش هایی از دندان می شوند. بیماریها و مشکلات شایع

## دهان:

**فیبر و ماتوز ارثی لثه:** حجم لثه زیاد بوده و دارای قوام سفت و متراکم است، لثه دارای رنگ طبیعی بوده و سطح لثه صاف یا دانه دانه می باشد و درمان آن ژنریکتومی (برداشتن لثه) است.

**تبخال:** یک بیماری ویروسی و قابل انتقال می باشد این بیماری به صورت تاول های پر از آب و بیشتر در اطراف دهان و گوشه لبها دیده می شود (آلوویر) برای درمان آن استفاده از آنتی بیوتیکها برای جلوگیری از عفونت ثانویه پیشنهاد می شود، تاولها نباید ترکیده شوند و اگر ترکید منطقه با آب فراوان و سپس با صابون یا بتادین شستشو شود تاولها باید با استفاده از دستکش معاینه شوند

**برفک:** یک نوع بیماری قارچی است که به صورت دانه های بسیار ریز سفید رنگ به تعداد خیلی زیاد در قسمت های مختلف دهان (و بویژه کام، روی زبان و داخل گونه ها) ظاهر می شود و ویژگی آن این است که به راحتی کنده شده و نقاط قرمز و خون ریزی دهنده از خود بجا می گذارند. دهان کودک به هنگام تولد ممکن است آلوده شود ضایعات برفکی معمول نوزادان به صورت لکه های سفید، نرم و چسبنده روی مخاط دهان می باشد. در شیر خواران آلوده بودن پستانک و شیشه شیر به قارچ مولد بیماری باعث ایجاد برفک می شود در کسانی که دهان شویه ضد باکتری یا آنتی بیوتیک استفاده می کنند نیز دیده می شود

**درمان:** حذف قارچ مولد بیماری از طریق تجویز عوامل ضد قارچ

**آفت:** زخمی ساده و دردناک است که در نقاط مختلف مثل داخل لب، گونه یا کف دهان ظاهر می شود این ضایعه به صورت زخمی بزر یا چند زخم کوچک دیده می شود.

عوامل مؤثر در ایجاد آفت های دهانی: ارث، اختلالات خونی مثل کمبود آهن و ویتامین B، نقص سیستم ایمنی بدن، استرس، اضطراب و حساسیت های غذایی



**درمان:** داروهای تجویزی برای زخم‌های آفتی بستگی به شدت زخم دارد برای کاهش درد و سوزش استفاده موارد زیر مؤثر است:  
الف مواد بی حس کننده ی سطحی که به صورت اسپری، پماد یا محلول عرضه می شود و باعث کاهش درد بخصوص قبل از صرف غذا می شود-  
ب مواد پوشاننده که به صورت لایه ای نازک روی مخاط می چسبد و زخم را پوشانده و آن را در مقابل تحریکات خارجی حفظ می کند-  
در مورد استفاده شدید از داروهای مثل بتامتازون و یا کلوبیتازول مستقیماً بروی ضایعات زمان بهبود و اندازه زخم را کاهش می دهد که این داروها به صورت ژل هستند ژل را باید بعد از صرف غذا و قبل از خواب دوتاسه بار دو روز مستقیماً بروی ضایعات به کار برد یا آن را با یک ماده پوشاننده مثل اورابیس مخلوط کرد.

### عوامل بد بوی دهان:

عدم رعایت بهداشت، دندانهای پوسیده عفونی، ناهنجاریهای دندانی و ردیف نبودن دندانها در فکین و گیر غذایی، بیماریهای لثه ای، زبان به علت وجود شیارها بر روی آن و تمیز نشدن آنها، جراحی دهان و کشیدن دندان و عدم توجه به توصیه های دندانپزشک، ضایعات بدخیم و سرطانی که عوامل داخل دهانی هستند.

**عوامل خارج دهانی:** بیماریهای بینی، سینوزیت، بیماریهای ریوی، بیماریهای دستگاه گوارش و سایر بیماریهای سیستمیک، مصرف الکل و دخانیات بیماریهای سیستمیک بیماریهایی هستند که دستگاههای مختلف بدن را دچار اختلال می کند.

اصول پیشگیری از انتقال عفونت در دندانپزشکی و استریل‌سازی

### پیشگیری از انتقال عفونت در دندانپزشکی سه جنبه دارد:

الف حفاظت شخصی-

ب ضد عفونی و استریل کردن وسایل استفاده شده-

ج ضد عفونی کردن محیط و تجهیزات دندانپزشکی-

### حفاظت شخصی:

- واکسیناسیون علیه هپاتیت B برای کارکنان دندانپزشکی

اگر قبل از واکسینه شدن، فردی با وسایل مشکوک آلوده به ویروس هپاتیت B زخمی شود باید حداکثر تا ۴۸ ساعت اقدام به تزریق واکسن نماید.

### استفاده از روپوش:

هنگام کار در کلینیک یا در لابراتوار حتماً باید به از روپوش استفاده کرد و هنگام خروج از اتاق کارروپوش را درآورد

روپوش باید به محض آلوده شدن ابتدا ضد عفونی و سپس شسته شود روپوش باید جدا از بقیه لباس ها شسته شود و به مدت نیم ساعت در

محلول هیپوکلریت سدیم قرار بگیرد

هیپوکلریت سدیم ضد عفونی کننده بسیار قوی و در عین حال فراوان است اگر در معرض نور، هوا یا حرارت قرار گیرد خاصیت خود را از دست می دهد بنابراین باید در ظرف در بسته نگهداری شود و مقدار کمی از آن برای استفاده روزانه رقیق نمود و برای تهیه محلول یک پیمانه وایتکس با یک پیمانه آب مخلوط شود و نباید برای رقیق کردن آن از آب داغ استفاده کرد.

**استفاده از دستکش:** هنگام کار و معاینه بیمار لازم است از دستکش استفاده شود و هرگاه احتمال تماس کارکنان دندانپزشکی با خون، بزاق و یا وسایلی که با خون و بزاق بیمار آلوده است باشد باید از دستکش و پس از درآوردن آن ها دستها را شست و از دستکش و دستکش جدید استفاده کرد و اگر در دست خراش یا زخمی وجود دارد باید قبل از پوشیدن دستکش زخم را با چسب پوشانده و اگر در حین کار دستکش پاره یا سوراخ باید بلافاصله دستکش را در آورد دستها را شست و از دستکش جدید استفاده کرد

**استفاده از ماسک و عینک حفاظتی:** به علت تراوش ترشحات خون و بزاق در زمان به کارگیری اسپری آب و توربین استفاده از ماسک و عینک- حفاظتی برای دندانپزشک و دستیارش الزامی است و بهتر است ماسک با هر مریض عوض شود و عینک محافظ یا شیلد محافظ در پایان کار با ماده ضد عفونی کننده تمیز شود

**وسایل نوک تیز:** کلیه وسایل نوک تیز باید با احتیاط حمل شوند تا از ایجاد زخم و جراحت جلوگیری گردد اگر دست با وسیله آلوده ای خراشیده یا زخم شود باید بلافاصله محل زخم را با آب و صابون شست و با بتادین ضد عفونی کرد.

### ضد عفونی و استریل‌سازی وسایل:

استریل‌سازی به معنی از بین بردن عامل کلیه میکروارگانیسم ها از جمله میکروبهایی بسیار مقاوم است

ضد عفونی به معنی کاهش تعداد میکروارگانیسم ها است این روش نسبت به استریل‌سازی با قدرت کمتری میکروارگانیسم ها را از بین می برد.



وسایل دندانپزشکی بر حسب میزان احتمال انتقال عفونت نیاز به استریل‌زاسیون به سه گروه تقسیم می‌شوند:

۱- **وسایل حساس:** کلیه ابزار و وسایلی که وارد بافت نرم یا استخوان می‌شوند (چاقوی جراحی، چپزل استخوانی، قلم جرمگیری، فرز و...) حساس محسوب می‌شوند و لازم است پس از هر بار استفاده استریل شوند.

۲- **وسایل نیمه حساس:** کلیه وسایلی که وارد بافت نرم یا استخوان نمی‌شوند اما با آن تماس دارند (مثل آینه، آمالگام کریر، کندانسور، آنگل، ایر موتور و هندیپس، پوارآب و هوا و انتهای ساکشن و...) نیمه حساس نامیده می‌شوند و بهتر است پس از هر بار استفاده استریل شوند و یا روی این وسایل باید کاور مخصوص به خودش را قرار داد و بعد از مصرف دور انداخت اگر بعضی از این وسایل تحمل حرارت زیاد را ندارد ناگذیر باید در حرارت کم تر ولی با زمان طولانی تر یا با استفاده از مواد شیمیایی ضد عفونی گردند.

۳- **وسایل غیر حساس:** ابزار و وسایلی که تنها با قسمت‌های خارجی پوست و بدن تماس دارند (مثل میزها، صندلی‌ها، کف، دیوارها، شلنگ‌های یونیت، تجهیزات نگهدارنده یونیت و...) غیر حساس هستند که بر اثر پاشیدن آب آلوده می‌شوند و باید ضد عفونی شوند.

**مراحل استریل‌زاسیون:** برای استریل شدن و استریل ماندن سه شرط لازم است

۱- تمیز کردن وسایل

۲- ضد عفونی شدید یا استریل‌زاسیون

۳- حفظ استریل‌زاسیون

تمیز کردن وسایل چنانچه میکرو ارگانیسمها با خون و بزاق پوشانده شود ممکن است در هنگام استریل‌زاسیون زنده باقی بمانند. بنابراین تمیز کردن وسایل باید با دقت کافی به ترتیب زیر انجام شود:

وسایلی که قابل غوطه ور شدن است مانند سوند، پنس، آینه، فورسپس جراحی، فرز، قلم جرمگیری و ترمیمی، برس پرداخت، تری قالبگیری و... را باید - بلافاصله بعد از استفاده در ظرف حاوی ماده ضد عفونی کننده یا شوینده قرار داد تا بقایای خون و بزاق روی آنها خشک شود.

با استفاده از دستکش ضخیم و برس بقایای خون و بزاق باید از روی وسایل پاک شود شستن وسایل با دست انجام می‌شود و یا با استفاده از - دستگاههای اولترامونیک. مزایای دستگاهها این است که قدرت تمیز کنندگی بیشتری دارند همچنین ظرفیت کاری بالاتر دارند و به علت اینکه با دست تماس ندارند انتقال عفونت را کاهش می‌دهند

### **ضد عفونی کردن وسایل:**

برای ضد عفونی کردن وسایل باید آنها را شست و خشک کرد چون غلظت محلول ضد عفونی کننده را کم می‌کند از مواد مختلف شیمیایی (گلو تارال) مناسبتر است این محلول کلیه میکروارگانیسمها مانند باکتری‌ها، ویروس‌ها از جمله ویروس ایدز و هپاتیت را از بین می‌برد

برای ضد عفونی کردن وسایل در محلول گلو تارال ۳۰ دقیقه و برای استریل‌زاسیون ۱۰ ساعت زمان لازم است.

برای تهیه محلول باید طبق دستور کارخانه‌ی سازنده عمل کرد این محلول یک فعال کننده دارد که باید با آن مخلوط شود و هر وقت رنگ آن سبز و روشن شد فعال می‌شود محلول فعال شده را نباید بیشتر از ۲ هفته نگه داشت و اگر تیره شد باید دور ریخته شود این ماده باید در ظرف در بسته نگهداری شود و از آن در محل دارای تهویه مناسب استفاده کرد چون بخار آن محرک دستگاه تنفس است. همچنین این محلول سمی است باید از تماس آن با پوست و مخاط جلوگیری کرد و بعد از ضد عفونی باید خوب شسته شود

از گلو تارال برای استریل وسایلی که غیر قابل اتوکلاو کردن هستند استفاده می‌شود مثل تری‌ها، اسپاتولها و...

میکروتین نیز مانند گلو تارال به رش غوطه ور سازی است و کار گلو تارال را انجام می‌دهد ضد عفونی کردن قالبها: تمام قالبها و پروتزهایی که به لابراتوار فرستاده می‌شوند باید ضد عفونی شوند. لابراتوار و مطب باید در زمینه‌ی روش‌های ضد عفونی صحیح همکاری داشته باشند این همکاری می‌تواند با نوشتن یا مهر زدن این عبارت روی دستور کار باشد: کار توسط (...نام ضد عفونی کننده) قبل از ارسال ضد عفونی شد.

بعد از قالبگیری قالب باید شسته شود با شستن ۸٪ میکرو بها از بین می‌رود سپس با دکونکس یا وایتکس اسپری شده و ۱۰ دقیقه داخل نایلون قرار داده شود و بعد از آن خوب باید شسته شود چون که ماده ضد عفونی کننده به خصوص وایتکس قالب را خراب می‌کند

بعد از ضد عفونی قالب به لابراتوار فرستاده می‌شود در لابراتوار نیز باید بعد از اتمام کار به همین طریق استریل شده و به مطب فرستاده شود و در تمام مراحل تا هنگام تحویل پروتز عمل ضد عفونی باید انجام شود.

پروتزی که بیس فلزی دارد باید با دکونکس ضد عفونی شود چونکه وایتکس روی فلز خوردگی ایجاد می‌کند.

مواد ضد عفونی کننده وایتکس: ارزان، قوی و در دسترس است بیشترین نتیجه را دارد معایب آن این است که بوی بد دارد، محرک تنفسی است (در محیط باز باید استفاده شود) محرک پوست و چشم است

برای ضد عفونی سطوح غیر فلزی بهترین ماده است برای ضد عفونی کف مطب، داخل سینک ها، داخل کراش ار، صندلی استفاده می شود برای ضد عفونی کردن ساکشن مقداری وایتکس با ساکشن می کشیم و نباید بلافاصله از آن استفاده کنیم

دکونکس: بیس الکلی دارد برای ضد عفونی سطوح کوچک مثل چراغ یونیت و همچنین سطوح فلزی استفاده می شود قدرت اثر آن از وایتکس کم تر است مزایای آن این است که بو ندارد و محرک نیست.

بعضی از قسمت های یونیت مثل دسته چراغ، دسته کشو، دسته ی پوار آب و ها، لوله ساکشن و ... را می توان با روکش یکبار مصرف پوشاند و با هر مریض تعویض کرد

هنگام استفاده از مواد ضد عفونی کننده و یا استریل کننده باید به نحوه ی مصرف، مورد مصرف، قابلیت سازگاری با سایر مواد، تاریخ انقضاء و دستورالعمل نگهداری توجه داشت برچسب روی محصولات موارد مهمی جهت اعمال کنترل عفونت بیان می کند

### دفع مواد زاید دندان پزشکی:

عدم توجه به نحوه از بین بردن زباله ها باعث انتقال بیماریها می شود، کلیه سوزن ها و وسایل نوک تیز را قبل از دور ریختن در ظرف های مقاوم در بسته گذاشت بهتر است روی قوطی جمله وسایل خطرناک و آلوده قید گردد و بهتر است در موارد مشکوک به هپاتیت یا ایدز وسایل یکبار مصرف آلوده را نیز قبل از دور ریختن استریل کرد

برای جلوگیری از مسمومیت با جیوه باید به نکات زیر توجه داشت:

۱- خرده های آمالگام اضافی باید در ظرف حاوی داروی ثبوت رادیوگرافی نگه داشته شود ترکیب جیوه با محلول ثبوت ایجاد رسب سولفات جیوه می کند و از تخریب جیوه جلوگیری می کند

۲- بهتر است از ساکشن قوی برای جمع کردن خرده های آمالگام از دهان استفاده شود

۳- در حد امکان از تماس دست با آمالگام جیوه خودداری شود-

۴- جیوه باید در ظرف نشکن با درپوش محکم و دور از حرارت مستقیم نگهداری شود

\*کاسه اسپاتول را می توان در یک ماده ضد عفونی کننده مثل وایتکس یا گلو تارال غوطه ور کرد تا ضد عفونی شود

### حفظ و ادامه ی استریلیزاسیون:

وسایل استریل شده باید در کابینت خشک، تمیز و در بسته نگهداری شود به منظر ممانعت از آلوده شدن مجدد وسایل را باید داخل یک شان یا سینی دربدار قرار داد و بعد از استریل کردن با همان سینی یا شان داخل کابینت گذاشت.

چند نکته: باید سر ساکشن، لیوان، برس و لاستیک پروفیلایکسی یکبار مصرف با هر مریض عوض شده و دور ریخته شود. از یک کارپول برای بیش از یک مریض نباید استفاده کرد فرزها از وسایل حساس محسوب می شوند و باید بعد از هر بار استفاده استریل شوند با هر بار استفاده مقداری از - ترشحات دهان بیمار به داخل سر توربین و آنگل نفوذ می کند و هنگام استفاده مجدد به بیرون تراوش می شود به همین دلیل این وسایل نیز باید استریل شوند برای استریل کردن قبل از جدا کردن آنها از لوله یونیت باید چند لحظه در حالیکه فرزها بر سر آن متصل است خود به خود کار کند سپس سطوح خارجی این وسایل را باید به کمک برس های مخصوص با محلول صابون تمیز و سپس خشک نمود و با استفاده از اتوکلاو استریل نمود و بعد از استریل باید روغن کاری شود و بعد از اتصال فرزها دستگاه باید چند دقیقه کار کند تا روغن اضافی تخلیه گردد.

طراحی مطب: تا سالها مسأله زیبایی و به صرفه بودن در طراحی مطب در نظر گرفته می شد ولی امروزه علاوه بر این موارد مسأله ی کنترل عفونت نیز جای خود را باز کرده است. جداسازی مکان های مستقیم درمانی با فضاهای غیر درمانی (اتاق استریلیزاسیون، تاریکخانه و) ... راه مؤثری در جهت کاهش آلودگی های قابل انتقال می باشند سطوحی مثل دیوارها، کابینت ها و کف پوشها باید قابل تمیز کردن و ضد عفونی کردن باشند کفپوش ها بهتر است یکپارچه باشند. استفاده از ابزارها و موادی که سطوح صاف و بدون خلل و فرج که مانع تجمع میکروارگانیسمها می شوند ارجحیت دارند در مطب باید از سیستم تهویه که هوا را از درون فیلترهای ضد میکروبی عبور داده و فیلترهای آن قابل تعویض بوده استفاده کرد. دستگاه تهویه باید بالای محل استریل کردن وسایل قرار گیرد همچنین این دستگاه باید در تاریکخانه بر روی دستگاههای ظهور و ثبوت که محل دیگری برای تجمع گازهای سمی است وجود داشته باشد

### برنامه ریزی جهت کنترل پلاک:

برنامه کنترل پلاک هم باید برای بیمار و هم برای تیم پزشکی قابل اجرا باشد، دریک برنامه ی کنترل پلاک ابتدا اطلاعاتی راجع به خراب شدن دندانها و بیماریهای پریو دنتال به بیمار ارائه کنیم و هدف از کنترل پلاک جهت حفظ سلامت دهان و دندان فرد به وی گوشزد شده سپس درباره ی روشهای قلبی مریض برای کنترل پلاک اطلاعاتی کسب می کنیم و او را در فراگیری روش های تازه بهداشت دهان یاری می کنیم همچنین باید

بیمار را مرتب مورد ارزیابی قرار دهیم این ارزیابی باعث تشویق و ترغیب بیمار و ایجاد انگیزه در وی می شود. از مواد آشکار سازی می توان برای سنجش میزان پیشرفت بیمار استفاده کرد و در هر جلسه از مواد آشکار سازی استفاده می کنیم تا قسمت هایی که خوب تمیز نشده برای بیمار مشخص شود و دقت بیشتری در تمیز کردن این مناطق داشته باشد و این کار باعث پیشرفت بیشتر در جلسات بعدی می شود.

### تغذیه و نقش آن در سلامت دهان و لثه:

نحوه تغذیه در دوران بارداری در شکل گیری و تکامل صحیح دندان مؤثر است، همچنین نوع مواد غذایی مصرفی روی دندان اثرات مختلفی دارد. مواد نشاسته ای و قندی خاصیت پوسیدگی زایی بیشتری نسبت به سایر مواد غذایی دارند این مواد وقتی با میکروبهای دهان در تماس باشند محیط دهان را اسیدی می کنند و این اسید مینای دندان را رفته رفته حل میکند و سبب پوسیدگی دندان می شوند بنابراین بعد از استفاده از مواد قندی باید حتماً دندانها شسته شوند و همچنین غذاهایی که چسبندگی بیشتری بر سطح دندانها دارند مدت زمان طولانی تری در تماس با دندان می باشند بنابراین میزان پوسیدگی زایی آنها بیشتر است. بچه ها به طور طبیعی بدون دندان متولد می شوند کاهی اوقات در کودکان تازه متولد شده یک دندان یافت میشود که به دلیل نداشتن ریشه محکم روبه زوال است.

اولین دندانهای شیری رویش یافته سانترالهای پایین است که معمولاً در شش ماهگی جوانه می زنند بعد از مدت کوتاهی سانترالهای بالا رویش می یابد، در ۹ ماهگی دندانهای لترال، در ۱۲ ماهگی مولر اول و در ۱۸ ماهگی کانین و در ۲۴ ماهگی مولرهای دوم ریشه می یابد تعداد کل دندانهای شیری ۲۰ عدد است سن متوسط رویش در کودکان با هم فرق می کند و ترتیب رویش به طور متوسط ذکر شده است رویش دندان در اطفال ممکن است به صورت راحت یا همراه با مشکل باشد که میتوان از ژل های موضعی بی حسی و یا از اسباب بازیهای پلاستیکی مخصوص استفاده کرد دندانهای شیری نسبت به دندانهای دائمی کوچکتر و سفیدترند.

### مراقبت دهان و دندان کودک:

به علت اهمیت دندانهای شیری و نقش آنها در جویدن و هضم غذا و همچنین حفظ فضای لازم برای رویش دندانهای دائمی دندانهای شیری مانند دندانهای دائمی احتیاج به مراقبت و رسیدگی دارند. هنگام رویش دندان استفاده از مسواک انگشتی مفید است. مسواک انگشتی وسیله ای است جهت کمک به رعایت بهداشت دهان و دندان و ماساژ لثه در هنگام رویش دندانها که از زمان تولد تا سه سالگی قابل استفاده می باشد وقتی کودک یک یا دو دندان در می آورد با پیچیدن یک پارچه تمیز و مرطوب به دور انگشت باید دندانها و لثه کودک را به ملایمت ماساژ داد تا پاک شود اینکار دوبار در روز بعد از اولین و آخرین وعده ی غذایی انجام می شود

### سندرم شیشه شیر:

سندرم شیشه شیر مشکلی است که برای کودکان زیر سه سال به دلیل استفاده از روش نامناسب برای تغذیه کودک ایجاد می شود وقتی کودک به خواب می رود اثر تمیز کنندگی بزاق کاهش میابد و اگر در هنگام خواب شیشه، شیر یا سینه مادر در دهان کودک باقی بماند دندانهای جلویی فک بالا برای مدت طولانی غرق در شیر می شوند و چون کام بسته می ماند و زبان روی دندانهای فک پایین را می پوشاند معمولاً در دندان های جلویی فک بالا ایجاد مشکل می کند. برای جلوگیری از سندرم را به مادر گوشزد نمایم. در خواب سینه ی خود، پستانک یا شیشه شیر را در دهان نوزاد قرار ندهید. خطر ایجاد پوسیدگی در اثر مواد قندی موجود در شیر مادر خیلی کمتر از شیر خشک می باشد. پس از سن ۶ ماهگی بعد از هر نوبت شیر دادن بخصوص در طول شب مقدار کمی آب به کودک بدهد تا دهانش تمیز شود اگر کودک از شیشه شیر استفاده می کند بعد از اتمام شیر می تواند داخل شیشه را کمی آب بریزد و داخل دهان کودک بگذارد تا دهان کودک شسته شود. - حداقل دوبار در روز دندانهای کودک را با پارچه نرم و تمیز و یا گاز استریل تمیز نماید. - هرچه زودتر مهارت نوشیدن با استکان یا فنجان را به کودک آموزش دهد. استفاده نابجا از قطره آهن باعث تغییر رنگ دندانهای کودک می شود. برای جلوگیری از آن قطره آهن در قسمت عقب دهان کودک چکانده شود- و به کودک آب داده شود.

- به تدریج که تعداد دندانها زیاد شد باید از مسواک برای تمیز کردن دندانها استفاده شود.

در کودکان نحوه مسواک زدن به این صورت است که مسواک به صورت افقی روی دندان قرار داده میشود و با یک حرکت دورانی مسواک زده می



شود و روی سطح جوونده با حرکت عقب و جلو تمیز می‌شود. از دوسالگی می‌توان از خمیر دندان استفاده کرد. سن دو تا پنج سالگی سن شروع استفاده از نخ دندان است. البته نخ دندان فقط برای نواحی بین دندانی که تماس نزدیک دارند ضرورت دارد در سن دوتا پنج سالگی کودک قادر به مسواک زدن نیست و باید با کمک والدین مسواک بزند به این صورت که والدین باید پشت سر او بایستند و اقدام به مسواک زدن برای او کند که این کار با کنار زدن لب توسط انگشت یک دست و مسواک زدن توسط دست دیگر انجام می‌شود. به هیچ وجه نباید برای مسواک کردن از خشونت استفاده شود در کودکان شش تا یازده سال نگهداری از دندانهای دایمی کودک بسیار با اهمیت است والدین بهتر است در حضور فرزندانشان دندانهای خود را مسواک بزنند، همچنین می‌توان از کودک خواست تا در حضور والدین مسواک بزند.

### عادات غلط دهانی در کودکان:

رویش دندانها فرایند پیچیده‌ای است و از نظم خاصی پیروی میکند. محل قرارگیری دندانها توسط چندین عامل کنترل می‌شود:

۱. نیروی ناشی از زبان که به دندانها فشار وارد می‌آورد
۲. نیروی عضلات لب که دندان را سر جایش نگه می‌دارد
۳. حرکت عضلات گونه و فشار دندان مقابل

به طور طبیعی تعادل نیروهای فوق باعث ردیف شدن دندانها می‌شود ولی در بعضی موارد عادات غلط دهانی کودک تعادل نیروهای فوق را به هم زده و مشکلاتی را ایجاد میکند که تشخیص به موقع این عادات و کمک به رفع آنها باعث پیشگیری از به هم خوردن ترتیب به دندانها می‌شود.

### از جمله عادات غلط موارد زیر حائز اهمیت است:

- ۱- گاز گرفتن لب: که این عادت غلط سبب کج شدن دندانها در درازمدت می‌شود لب به دلیل اینکه داخل دهان قرار می‌گیرد و زبان چربیهای نرم کننده‌ی آنرا پاک می‌کند به خشکی دچار می‌شود استفاده از کرم‌های مرطوب کننده روی لب به ترک این عادت کمک می‌کند.
- ۲- قرار گرفتن زبان بین دندان: این عادت سبب بروز ناهنجاریهای مختلف در نحوه‌ی قرار گرفتن دندانها می‌گردد برای رفع این عادات بهتر است کودک در مقابل آینه قرار بگیرد و سعی نماید در هنگام بلع زبانش از لای دندانهایش بیرون نزند
- ۳- جویدن ناخن: جویدن ناخن نیز از جمله عادات مضر است که باید از طریق آگاه کردن کودک، یادآوری کافی و تشویق رفع شود.
- ۴- ساییدن دندانها روی هم (دندان قرچه): این عادت غلط بیشتر مربوط به عضلات جویدن می‌باشد که با انقباض خود سبب ساییده شدن دندانها می‌شوند کودک ممکن است از صدای آن خوشش بیاید و برایش یک عادت شود و این عادت اگر در روی دندانهای شیری انجام شود سبب تأخیر و اشکال در رویش دندانهای دائمی می‌گردد.
- ۵- مکیدن انگشت: این عادت بیشتر در کودکانی که از شیر مادر محروم می‌باشند دیده می‌شود این عادت غلط بعد از سن ۴ سالگی عوارض بسیاری در شکل‌گیری و رشد دندانها، فکین و فرم صورت ایجاد می‌کند مکیدن انگشت شست از عادات غلطی است که آسیبهای جدی به رشد فک و دندانها وارد می‌کند.
- ۶- جویدن اشیاء: اگر برای مدت کوتاهی این عادت وجود داشته باشد معمولاً عارضه‌ای جدی ندارد ولی اگر این عمل به صورت عادت درآید مشکلاتی را در سیستم دهان و دندان ایجاد می‌نماید استفاده از پستانک تا سن ۳ تا ۴ سالگی مشکلی به وجود نمی‌آورد ولی بعد از آن نباید استفاده شود.

### روش‌های پیشگیری از پوسیدگی:

- ۱- افزایش مقاومت دندان (فلوراید تراپی و فیشور سیلنت)
- ۲- مبارزه با میکروارگانیسم‌ها (رعایت بهداشت دهان و حذف پلاک میکروبی)
- ۳- بهبود رژیم غذایی (محدودیت مصرف قندها)

### فلوراید تراپی:

این درمان میتواند به صورت موضعی یا سیستمیک انجام شود.

**سیستمیک:** اضافه کردن فلوراید به آب قرص‌ها و قطره‌های فلوراید

**موضعی:** خمیر دندان ژل‌ها و محلولهای فلوراید دهانشویه‌ها و وارنیشها

فلوراید یک ماده طبیعی است که باعث افزایش مقاومت دندانها در برابر پوسیدگی می‌شود. این ماده معمولاً از راه آب آشامیدنی به بدن انسان می‌رسد. حداکثر فلوراید زمانی است که فلوراید مورد نیاز از ریه‌های مختلف مثل مصرف دهانشویه، آب فلوراید دارو و ... تأمین می‌گردد.



فلوراید تراپی به روش سیستمیک: اگر فلوراید در طی شکل‌گیری تاج دندانهای دائمی در رژیم غذایی موجود باشد (از تولد تا ۱۲ سالگی) در تمام ضخامت مینا نفوذ کرده و باعث بهبودی وضعیت ساختمان مینا می‌شود و استحکام بیشتری پیدا می‌کند.

غلظت فلوراید در آب باید (PPM یک میلی گرم در یک لیتر) باشد این غلظت برای جلوگیری از پوسیدگی بدون ایجاد لکه در دندانهای دائمی بهترین اثر را دارد. غلظت زیاد فلوراید باعث ایجاد نقاط سفید رنگ مات روی دندان می‌شود و با دندان رنگ می‌شود که به این حالت فلوروزیس گفته می‌شود.

قرص‌ها و قطره‌های فلوراید اگر به طور ثابت از ۶ ماهگی مصرف شود اثر خوبی در کنترل پوسیدگی خواهند داشت قطره‌ها را می‌توان به نوشیدنی‌های اطفال اضافه کرد فلوراید تراپی موضعی: مصرف موضعی فلوراید باعث ورود به ساختمان دندان شده و در محکم شدن ساختمان دندان مؤثر هستند.

دهان شویه سدیم فلوراید ۲٪ در پیشگیری از پوسیدگی مفید است. هر بطری ۲۵۰ سی سی دهان‌شویه برای مصرف یکسال کافی است و در مدارس به دانش‌آموزان داده می‌شود.

هفته‌ای یکبار حدود ۵ سی سی (به اندازه درب بطری) از هر دهان‌شویه در هر مصرف می‌شود.

پس از هربار استفاده از دهان شویه باید مناسب و به دور از نور خورشید و حرارت باشد.

برای جذب بهتر و بیشتر فلوراید بهتر است قبل از استفاده از دهان شویه دندانها مسواک زده شود و تا نیم ساعت از خوردن و آشامیدن اجتناب شود. روش مصرف: ابتدا دهان شویه را داخل دهان برده و به مدت یک دقیقه داخل دهان به گونه‌ای می‌چرخانیم تا تمام سطوح دندانها با آن تماس پیدا کنند و سپس آنرا بیرون می‌ریزیم. بچه‌ها هنگام استفاده از دهان شویه برای جلوگیری از قورت دادن دهان شویه باید سرشان را به جلو خم کنند.

اگر فردی مقدار زیادی دهان شویه قورت دهد باید مقداری شیر یا داروی ضد اسید معده که از جذب فلوراید جلوگیری می‌کند به او بخورانیم.

### فلوراید تراپی:

بیشترین اثر فلوراید روی دندانهای تازه رویش یافته می‌باشد زیرا سطوح دندانهایی که کاملاً رویش نیافته اند متخلخل است و قابلیت جذب بیشتری دارند قبل از به کار بردن ژل یا محلول فلوراید دندانها را باید با یک خمیر پروفیلاکسی تمیز کرد و پلاک بین دندانی و خمیر پروفیلاکسی را با نخ دندان برداشت سپس دهان را کاملاً شسته به طوریکه تمام سطوح از خمیر تمیز شود. به منظور جلوگیری از رقیق شدن فلوراید باید سطح دندانها را با پوار هوا خشک کرد سپس ژل‌ها را که مزه ی مطبوعی دارند را با یک تکه پنبه به صورت کوادران به کوادران روی دندانها مالیده شود و بعد از ۴ دقیقه ژل از روی دندانها برداشته می‌شود.

روش دیگر فلوراید تراپی استفاده از تری است به این صورت که داخل تری را از ژل پر می‌کنیم و تری را داخل دهان قرار می‌دهیم و ژل را بین دندانها هدایت می‌کنیم از یک ساکشن جهت خارج کردن بزاق و جلوگیری از بلع اضافات ژل استفاده می‌کنیم بعد از ۹۴ تری را برداشته و اضافات ژل را از دهان خارج می‌کنیم در این مرحله بهتر است مقداری از فلوراید را با دنتال فلاس (نخ دندان) به سطوح پروگزیمال دندانهایی که باهم تماس شدید دارند هدایت کنیم بعد از فلوراید تراپی بهتر است شخص تا نیم ساعت دهان خود را شسته و چیزی نخورد و نیاشامد.

**ایمپلنت:** کسانی که یک یا چند دندان از دست رفته دارند و یا پوسیده دارند که دیگر قابل ترمیم و نیست باید آن‌ها را کشید. و پس از مدت ۳ یا ۴ ماه بستگی به جا لثه و جای دندانی که کشیده شده است دارد) باید با تشخیص پزشک یک عکس opG گرفته شود تا فاصله بین لثه و استخوان فک و عصب فک مشخص شود. اگر بیمار با عکس OPG قابل انجام کار نبوده باید بمیار یک سی تی اسکن انجام دهد بعد از انجام عکس توسط یک دستگاه به نام ایمپلنت سیستم و ست جراحی ایمپلنت و ست ایمپلنت می‌باشد. که باید به صورت یک پگ در اتو کلاواستریل شود مواد مصرفی آن مرحله اول فیکچر می‌باشد.

مواد مصرفی آن در مرحله اول: فیکچر می‌باشد

### فیشر سیلنت Fishur sealant :

برای افزایش مقاومت دندان و جلوگیری از پوسیدگی دندانها را فیشر سیلنت می‌کنند امروزه ثابت شده که شیارهای عمیق سطح جونده به دلیل عرض بسیار کم و به دلیل آنکه بزاق در آنجا جریان نداشته و توسط مسواک قابل تمیز کردن نیستند مستعد ترین ناحیه به پوسیدگی است و فلوراید نیز در سطوح صاف بیشتر اثر کرده و تأثیر کمتری بر شیارها دارد به همین جهت شیارهای سطح اکوزال باید مسدود شوند دندانهایی که شیارهای عمیق و بدون پوسیدگی دارند را می‌توان فیشر سیلنت کرد.

نحوه انجام دادن فیشر سیلنت: ابتدا سطح اکوزال را با پودر پامیس و برس تمیز می‌کنیم و به خوبی با آب شست و شو می‌دهیم دندان را با رول





پنبه ایزوله می‌کنیم واز ساکشن نیز باید استفاده شود تا محیط دهان خشک باشد. سپس سطح دندان را با اسید فسفریک ۳۷٪ به مدت ۶۰ ثانیه اچ می‌کنیم (تخلخل ایجاد می‌کنیم) این مدت برای دندانهای شیری ۴۰ ثانیه است شیارهای سطح اکوزال و تقریباً نیمی از کاسپها باید اچ شود سطح اچ شده را به مدت ۱۵ ثانیه با اسپری آب و ۵ ثانیه با فشار توام آب و شستشو می‌دهیم و با استفاده از ساکشن قوی آب را از داخل دهان مریض به طور همزمان تخلیه می‌کنیم سپس دندان را با پوار هوا خشک می‌کنیم در این مرحله دندانها حتماً باید خشک باشد مینای اچ شده حتماً باید حالت گچی داشته باشد در این مرحله مواد سیلنت توسط برس موئی به نواحی اچ شده مالیده می‌شود و تمام شیارها باید آغشته و سیل شوند و بعد آنها را با لایت کیور سفت می‌کنیم بعد اکلوزن بیمار را چک می‌کنیم و بیمار باید هر ۲ ماه یکبار تحت کنترل درآید.

## دستیابی به حفره دهان:

### نواحی مختلف کار:

۴ ناحیه مهم فعالیت در اطراف بیمار در وضعیت خوابیده وجود دارد صورت بیمار مرکز یک ساعت محسوب می‌شود این نواحی عبارتند از: ناحیه کار برای دندانپزشک (ساعت ۸ تا ۱۲) ناحیه غیرفعال (ساعت ۱۲ تا ۲) ناحیه دستیار (ساعت ۲ تا ۳) و ناحیه تبادل وسایل اندکی جلو وزیر چانه بیمار. در ناحیه کار دندانپزشک وضعیت ساعت ۷۷ متداولترین موقعیت جهت کار کردن است اغلب جهت کار کردن در سمت راست فکین پایین ساعت ۹ تا ۱۸ است.

**ناحیه غیر فعال:** وسایلی که در خلال انجام عمل مورد استفاده قرار می‌گیرند در این ناحیه قرار داده میشوند

**ناحیه دستیار:** دستیار معمولاً در ساعت ۲ تا ۳ برای تمام اعمال قرار می‌گیرد این وضعیت به او اجازه می‌دهد که هم به ناحیه تبادل وسایل جهت ردوبدل کردن وسایل و مواد و هم به ناحیه غیر فعال دسترسی داشته باشد، ناحیه تبادل ناحیه ای است که بیشترین فعالیت در آن صورت می‌گیرد واز دیگر نواحی به حفره دهان نزدیک تر است

### وضعیت نشستن دندانپزشک:

آماده شدن جهت هرگونه عمل دندانپزشکی باید با نشستن دندانپزشک در حالت متوازن آغاز گردد که بر اساس خصوصیات زیر بیان می‌گردد:

### وضعیت قرار گرفتن بیمار:

است صحیح موقعیت در مریض نشانندن با خود متوازن وضعیت تنظیم دندانپزشکی برای کار مناسب محیط نمودن آماده مراحل مهمترین از یکی بالا طرف به که شود مجبور نباید دندانپزشک گیرد قرار ها آرنج ارتفاع در دندانپزشک بدن وسط در دهانش حفره که بگیرد قرار طوری باید مریض نگاه کند یا به پایین خم شود

ساعد ها هنگام کار باید موازی کف اتاق باشد سرمریض باید در منتهی الیه جا سری صندلیها و کمی به طرف دندانپزشک قرار گیرد بیماران باید بدون توجه به قدشان روی صندلی قرار گیرند به عبارت دیگر اشخاص کوتاه قد و اطفال باید طوری روی صندلی قرار گیرند که سرشان در جا سری باشد، در مورد نشانندن بیماران معلول باید دقت کافی به عمل آید زیرا بسیاری از اوقات امکان خوابیدن آنها روی صندلی امکان پذیر نیست.

### بی حسی موضعی:

بیشتر اعمال دندانپزشکی روی بافتهای بسیار حساس انجام می‌شود کنترل درد برای تحمل چنین اعمالی ضروری است احساس درد به طور مستقیم از طریق راه های عصبی مخصوص به مغز رفته و در انجام به صورت درد احساس می‌شود استفاده از محلول های بی حسی موضعی در اطراف این عصاب با شاخه های آن به طور موقتی

### انواع داروهای بی حسی کننده موضعی:

لینگوکائین، بنزو کائین، پریلوکائین، سیدوکائین، پلی ویکائین و بوبی ویکائین که رایج ترین آنها لینگوکائین و پریلوکائین است چون ماده بی حسی در محلی تزریق می‌شود که عروق خونی فراوان است لذا این داروها به سرعت جذب جریان خون می‌شود واز طریق کبد از بدن دفع می‌شود به همین دلیل به آن آدرنالین اضافه می‌کنند، آدرنالین باعث انقباض عروقی خونی فراوان است لذا این داروها به سرعت جذب جریان خون می‌شود واز طریق کبد از بدن دفع می‌شود به همین دلیل به آن آدر نالین اضافه می‌کنند، آدرنالین باعث انقباض عروقی خونی منطقه تزریق و در نتیجه کاهش جریان خون شده بنابراین ماده بی حسی مدت زمان بیشتری در محل باقی می‌ماند. در افرادی که بیماران قلبی یا فشار خون بالا دارند از سیتانست استفاده می‌کنند در این داروی بی حسی به جای آدرنالین از فلی پرسین استفاده



می شود و فلی پرسین روی قلب یا فشار خون تأثیری ندارد

محلول های بی حسی داخل کارتریج (شیشه استوانی شکل) که یک دیافراگم لاستیکی در یک انتها و یک گلوله پلاستیکی در انتهای دیگر نگهداری می شوند که به آن کارپول می گویند، کارپول داخل سرنگ مخصوص قرار گرفته و سر سوزن به قسمت دیافراگم آن متصل می شود. سرسوزن ها به صورت یکبار مصرف می باشد سرسوزن های تیز داخل پوشش های مخصوص خود قرار دارد سرسوزن ها را نباید با بقیه زباله ها در ظرف آشغال انداخت.

بی حس کننده ها به دو طریق به کار می روند: استعمال موضعی روی غشاء مخاطی یا پوست و یا به صورت تزریق. تزریق سطح لازم و مورد نیاز بی حسی برای اغلب کارهای دندانپزشکی را فراهم می کند داروی بی حسی در یک منطقه از بافت نرم فقط در منطقه مورد نیاز بی حسی برای اغلب کارهای دندانپزشکی را فراهم می کند داروی بی حسی در یک منطقه از بافت نرم فقط در منطقه مورد نظر تزریق می شود، نوع تزریق برای قسمت های مختلف فک فرق می کند همچنین در فک پایین سرسوزن بلندتر از فک بالا است چون در فک پایین عمق نفوذ سوزن بیشتر است استفاده از سوزن بلند در فک بالا احتمال شکستن سوزن را افزایش می دهد تزریق یا در نزدیکی استخوان پوشاننده اپکس (نوک ریشه) صورت می گیرد و یا تزریق پلاک ناحیه ای برای ایجاد بی حسی در تمام منطقه ای که توسط یک تنه عصبی بزرگ عصب رسانی میشود کاربرد دارد.

### نقش (Scalig جرم گیری) و Root Planing در درمان های پریدنتال:

پلاک باکتریال مهمترین عامل ایجاد بیماریهای پریدنتال است از آنجا که جرم به عنوان مهمترین عامل تجمع پلاک در توسعه این بیماری نقش مهمی داشته اند لذا برداشتن و حذف آن در درمان بیماریهای پریدنتال از اهمیت خاصی برخوردار است برداشتن جرم با وسایل مخصوصی انجام می گیرد که این عمل تحت عنوان Root planing و scaling خوانده میشود. انجام آن به دقت و تبحر خاصی نیاز دارد زیرا حذف ناقص آن ممکن است باعث تشدید بیماریهای پریدنتال و ایجاد آسه در نسوج عمقی گردد.

Scaling عملی است که توسط آن پلاک و جرم بالایی لته ی پیدا می شود برداشتن جرم امکان کنترل پلاک دندان و بهبودی انساج پریدنتال را فراهم می کند

Root planing روشی است که در آن پلاک و کلکولوس از روی ریشه برداشته می شود و سطح ریشه برداشته می شود و بهترین وسیله برای برداشتن جرم زیر لته ای کورت است.

روت پلنینگ و اسکیلینگ را می توان اساس درمانهای پریدنتال دانست و چنانچه به موقع انجام شوند تأثیر بسزایی در بهبود و نگهداری انساج پریدنتال بیمار خواهند داشت.

طبقه بندی وسایل پریدنتال

۱. پروب پریدنتال

۲. وسایل پالیش

۳. سوند

۴. وسایل جرم گیری Scaling و کورتاژ

### وسایل اسکیلینگ و کورتاژ:

**الف اسکیلر سیکل:** برای برداشتن جرم فوق لته ای دارای دو لبه برنده و یک نوک تیز می باشد به طور کلی دارای (Blade - تیغه) بزرگتر نسبت به کورتها هستند

**ب کورت:** برای برداشتن جرم زیر لته ای، روت پلنینگ و برداشتن بافت نرم پاکت پریدنتال می باشد کورتها دارای بلید قاشقی شکل و بلند می باشند

**ج اسکیلرهای چیزل:** هو و فیل (از تعدادی لبه های برنده کوچک تشکیل شده است) برای برداشتن جرم زیر لته ای سخت و ناصافی های سمینوم (سطح روی ریشه) و همچنین برای برداشتن جرمهای بزرگ بالای لته نیز استفاده می شود.

### وسایل اولتر: سونیک (لرزشی):

اکثر وسایل پریدنتال از جنس استیل می باشند وسایل جرمگیری متنوع هستند و هر دندانپزشک با تجربه ای که دارد ابزارهای خود را انتخاب می کند

## پروب پرودنتال : برای اندازه گیری عمق پاکت استفاده می شود

برای کشف رسوبات، جرمها، پوسیدگی زیر لثه و برای بررسی سطح لثه بعد از روت پلنینگ (جرم گیری سطح ریشه) استفاده می شود کورت شامل ۱- یونیورسال: که یک نوع آن برای تمام دندانها به کار می رود و یک تیغه با دولبه برنده دارد ۲- گریسی که بهترین وسیله جرمگیری است و یک لبه برنده و یک لبه غیر برنده دارد این وسایل براساس آناتومی دندانها و هر کدام برای نواحی خاص ساخته شده است. وسایل اولتراسونیک برای جرمگیری و تمیز کردن سطوح دندان از رسوبات محکم و کورتاژ لثه به کار می رود دستگاه کویترون که توسط قلم کویترون جرمها را تمیز می کند. این وسایل با حرکت لرزشی جرمها را بر می دارند

## وسایل پالایش: الف Rubber cup: برس (فنجان) پلاستیکی :

**ب Bristole Brush:** برس مویی که فقط در تاج استفاده می شود و نزدیک لثه نباید استفاده شود برای پالایش کردن از خمیر پروفیلاکسی (پودر پامیس) استفاده می شود و از این وسایل به منظور پرداخت کردن کامل و برداشتن Stain، ناصافیها و خشونت های ایجاد شده پس از جرمگیری استفاده می شود

## وسایل جراحی:

پاکت مارکه: به شکل پنس بودخ یک سر آن تیز بوده و نسبت به محور طولی وسیله با یک زاویه قائمه قرار گرفته است و سر دیگر آن کند است و مدرج است این وسیله همزمان با تعیین عمق پاکت به سطوح خارجی لثه سوراجی ایجاد می کند و این سوراج معیار خوبی برای جراحی لثه و تعیین خط برش است

چاقوی جراحی: که نیزه ای شکل هستند و در تمام قسمتهای محیطی دارای لبه برنده است و شامل چاقوی پرودنتال که برای ژنژیوکتومی استفاده می شود و چاقوهای اینتر دنتال برای برداشتن نسوج اینتر دنتال به کار می روند

**تیغه های جراحی:** یکبار مصرف هستند رایجترین تیغه ها شماره های ۱۵، ۱۲، ۱۱ و ۱۵C می باشد که داخل دسته بیستوری قرار می گیرد

**سیکل ها و کورت های جراحی:** بزرگتر و ضخیم تر از انواع غیر جراحی هستند و برای برداشتن بافتهای بین دندانی فیروز و رسوبات زیر لثه ای سخت کاربرد دارند

**هووچیزل جراحی:** به منظور برداشتن و تصحیح شکل استخوان حین جراحی کاربرد دارد.

**فایل های جراحی:** برای صاف کردن استخوان های خشن و برداشتن تمام نواحی استخوانی مناسب است

**الواتور بربوست:** جهت کنار زدن فلپ به کار می رود

**قیچی:** برای برداشتن تکه هایی از بافت حین عمل جراحی و تصحیح مارچین فلپ ها، برداشتن نخ بخیه و ... به کار می رود

**سوزن گیر:** هنگام بخیه کردن و همچنین برای نگه داشتن شان مریض و لوله ساکشن و ... کاربرد دارد

وسيله انعکاس نور (اگر تیره باشد خطی دیده نمی شود و اگر نباشد یک خط روشن دیده می شود) و همچنین لمس (با یک نیروی ملایم به پشت ناخن کشیده می شود اگر سر خورد یعنی کند است و اگر یک خراش ملایم ایجاد کرد یعنی تیز است) می توان تیزی وسایل را ارزیابی کرد هدف از تیز کردن وسایل ایجاد یک لبه برنده و در نتیجه کارایی بیشتر آنها می باشد

## انواع سنگ های تیز کننده:

۱ **طبیعی:** مثل سنگ های روغنی ارکانرا و ایندیا ۲ **مصنوعی:** مثل سنگ های کاربورايدوم و سرامیک

یک نوع دیگر از سنگ ها روی ماندن فلزی سوار شده و با هندپیس به کار می روند ممکن است به صورت استوانه ای، مخروطی یا صفحه ای باشد کنترل آنها مشکل است و کمتر استفاده می شوند

## اصول تیز کردن:

یکی از اصول تیز کردن این است که هنگام تمیز کردن وسیله از تغییر فرم تیغه آنها جلوگیری شود برای جلوگیری از این حالت آخرین حرکت تیز کردن وسیله باید به سمت لبه برنده باشد قبل از شروع به تمیز کردن سطح کثیف باید تمیز شود برای تمیز کردن سنگهای طبیعی از روغن استفاده می شود و در مورد سنگهای مصنوعی از آب استفاده می شود



## تیز کردن کورتهای پر یودنتال:

زاویه بین face تیغه و سطح کناری هر کورتی ۸۰ تا ۷۰ درجه می باشد زاویه کمتر از ۱۱ درجه کاملاً تیز است و به سرعت ساییده می شود زاویه بزرگتر از ۹۰ درجه نیاز به فشار جایی سنگینی برای برداشتن رسوبات دارد برای تیز کردن کورت ها بهتر است سطح کناری تیغه تیز شود

## تیز کردن کورتهای گریسی:

از آنجا که لبه خارجی و بزرگتر تیغه در جرمگیری استفاده می شود تنها همین سطح نیز می شود حین تیز کردن فقط face تیغه موازی با سطح زمین می شود اما شنگ (تنه) عمود بر سطح زمین نمی باشد

## تیز کردن سیکل اسکیلرها:

اسکیلرها طوری در دست نگه داشته می شوند که سطح تیغه موازی با کف دست باشد سنگ تیز کننده روی سطح جانبی اسکیلر باید طوری قرار داد که زاویه بین تیغه و سطح سنگ ۱۰۰ تا ۱۱۰ درجه باشد و با یک حرکت بالا و پایین کوتاه و اعمال یک فشار سبک و ثابت در حالیکه دائماً سنگ با تیغه در تماس باشد می توان عمل تیز کردن را انجام داد

## وسایل دستی:

مانند قلم در دست گرفته می شود به نحوی که انگشتان باقی مانده به سطح یا کنار سطح تکیه داده می شود سنگ باید روی میز یا سطح محکمی قرار گیرد زاویه صحیح وسیله باید حفظ شود تا لبه برنده مطلوب به دست آید در حالیکه از انگشتان به عنوان راهنما استفاده می شود وسیله به جلو و عقب رانده می شود و در بعضی ابزارها وسیله ثابت است و سنگ برای تیز کردن حرکت داده می شود.

## جرمگیری و صاف کردن

### سطوح ریشه:

روش ها و وسایل مختلفی برای برداشتن پلاک باکتریایی و جرم معرفی شده اند برداشتن این مجموعه میکروبی به کاهش التهاب و آماس، ترمیم اپیتلیوم زخمی شده پاکت، کاهش خونریزی هنگام پروب کردن و کاهش عمق پاکت و افزایش سطح اتصال منجر می شود جرم اغلب به صورت یک رسوب کمابیش مقاوم که از یک سوم سرویکالی تاج دندان تا نواحی عمیق زیر لثه گسترده شده وجود دارد به وسایل و روشهای مختلفی نیاز است تا بسته به سطحی از دندان گرفتار شده و محل پلاک نسبت به لبه لثه این رسوبات برداشته شوند

## اصل جرمگیری با وسایل دستی:

- ۲- کنترل درد که شامل حساسیت طوق دندان یا پوسیدگی و یا به علت فشار وسیله یا زخم کردن لثه به وجود می آید و یا به علت انتخاب وسیله نامناسب به کار بردن وسایل در نواحی عمیق و یا اعمال نیروی زیاد و خسته کننده به خاطر کند بودن وسیله ایجاد می شود درد دندان را می توان با پرهیز از تماس مکرر وسیله با سطح حساسی که قبلاً یکبار جرمگیری شده به حداقل رساند درد بافتهای نرم را می توان با بی حس کننده موضعی (مثل پماد لیدوکائین) کنترل کرد برای این منظور مقداری از بی حس کننده موضعی را روی رول پنبه قرار می دهیم و مجموعه ای از ۴ یا ۵ دندان را با گاز خشک می کنیم و بعد رول پنبه را روی لبه لثه باکالی یا لینگوالی طوری قرار می دهیم که مقداری از پماد را بتواند زیر لثه آزاد براندرول پنبه باید برای حداقل ۲ دقیقه در محل باقی بماند
- ۳- نور رسانی کافی به موضع: اگر نور به صورت خیلی نزدیک شود تمرکز نور از بین می رود و نتیجه بدی دارد و فاصله ۳۱ تا ۶۴ اینچی از صورت بیمار مؤثر و کافی است

## ۴ صحیح دردست گرفتن وسیله:

طرز قرار گرفتن وسیله به این صورت است که قلم را با شست و انگشت نشانه می گیرند ولی وسیله روی برجستگی انگشت میانی نزدیک به ناخن تکیه نموده و انگشت اشاره از بند دوم خم می شود سومین انگشت به عنوان تکیه گاه استفاده می شود

## تکیه گاه انگشتی مطمئن (فینگر راست):

برای کنترل وسیله احتیاج به تکیه گاه داریم مطمئن ترین و قابل اعتماد ترین تکیه گاه دندان نزدیک به دندان مورد جرمگیری و در همان قوس فکی است البته تکیه گاههای دیگری نیز وجود دارد مثل دندانهای دورتر در همان قوس فکی و یا یک دندان در قوس مقابل

## ۵ حداقل نیرو:

### مراحل جرمگیری بالای لثه (ناجی):

ابتدا وسیله را انتخاب کرده سپس یک تکیه گاه مناسب در نظر می گیریم ۳-۲ میلی متر انتهای وسیله را در اپیکالی ترین نقطه نسبت به جرم



دندان قرار می دهیم در حالیکه انتهای لبه برنده تا حد امکان در تطابق با فرم دندان باشد نوک وسیله باید در مقابل سطح دندان باشد نه در مقابل بافت نرم. سپس یک نیروی جانبی محکمی را برخلاف سطح دندان وارد میکنیم و وسیله را به سمت تاج دندان با ضربه کوتاهی می کشیم ضربه نباید باعث شود لبه برنده بافت نرم را زخمی کند ضربه ها را آنقدر تکرار می کنیم تا زمانی که جرم کنده شود . عمل مشابه را با همه ی دندانها با یک برنامه ی منظم انجام می دهیم

جرمگیری زیر لثه ای : برداشتن جرم زیر لثه در سلامت لثه حائز اهمیت است برای دیدن جرمهای زیر لثه از روش بصری از طریق کنار زدن لثه با یک وسیله ویا از طریق کنار زدن لثه با یک وسیله ویا از طریق رادیو گرافی ویا حس لامسه می توان استفاده کرد. در روش لامسه جرمها با کشیدن وسیله ای مثل سوند ویا پروپ (سوند مدرج) روی سطح لثه قابل شناسایی هستند.

برای جرمگیری زیر لثه قلم جرمگیری را در حالیکه سطح قلم در کمترین زاویه نسبت به ریشه قرار دارد وارد پاکت می کنیم با لبه ی کورت جرم ها را پیدا می کنیم تکیه گاه را انتخاب می کنیم ۳۶ میلی متر لبه برنده را در تماس با ریشه نگه داشته و یک فشار محکم جانبی به جرم وارد می کنیم بعد یک ضربه کوتاه به سمت جرم وارد می کنیم در همه حال روی وسیله کنترل داشته باشیم ضربه های کنترل نشده احتمال آسیب زدن به بافت را زیاد می کند ضربه ها را آنقدر تکرار می کنیم تا جرم برداشته شود ضربه ها می تواند افقی یا عمودی باشد. وسایل اولترا سونیک : یک وسیله اولتراسونیک با حرکات بسیار تند نوک کارگر خود کار میکند یک جریان آب در نوک وسیله وجود دارد که وسیله را خنک می کند آب آن به صورت اسپری است لرزشهای نوک وسیله همراه با اسپری آب باعث تکه کردن و جدا سازی جرم ورنگدانه های سطح دندان می شود

## مزایا

۱. برداشتن جرم ها توسط دندانپزشک نیاز به نیرو و کشش کمتری دارد
۲. بافت نرم کمتر آزرده می شود
۳. جریان آب محدوده کار را می شوید و تمیز می کند که در کارهای درمانی پر یودنتال الزامی است
۴. زمان مورد نیاز جرمگیری کاهش می یابد
۵. سطوح ریشه ای جرمگیری شده به همان صافی است که پس از جرمگیری با وسایل دستی ایجاد می شود

## محدودیت ها :

۱. حس لامسه دندانپزشک کم می شود
۲. بعضی بیماران احساس درد بیشتری دارند
۳. قبل از استفاده از وسایل اولتراسونیک حتماً باید برای ارزیابی صاف و صیقلی بودن سطوح ریشه ای از قلمهای دستی استفاده کرد
۴. حساسیت ریشه ها به خصوص هنگام اعمال نیروی زیاد بیشتر است
۵. نباید روی اینله های پرسنل یا روکش های تمام پرسنل به کار روند زیرا احتمال سوراخ کردن یا شکستن چینی را به همراه دارند
۶. در افرادی که دارای ریتم ساز قلبی مصنوعی هستند بعضی از مدل های آن را نمی توان استفاده کرد

## جهت کار با کویترون توجه به نکات زیر الزامی است:

- ۱- اگر دستگاه دارای سیستم تنظیم قدرت است همیشه آن را در کمترین درجه نگه دارید اگر درجه بالاتر رود میزان دامنه ی حرکات نوک - دستگاه بیشتر می شود که احتمال ایجاد گرما و ناراحتی بیمار را بیشتر می کند
- ۲- کنار نوک وسیله را در تماس با ریشه نگه دارید در حالیکه از یک حرکت رفت و برگشت تبعیت می کنید هیچوقت ریشه را با انتهای نوک وسیله - لمس نکنید زیرا نوک وسیله در هر ثانیه حرکات رفت و برگشت زیادی دارد و اگر نوک وسیله در تماس با نوک ریشه قرار گیرد ممکن است نسج پالپ تخریب شود
- ۳- جریان آب را تنظیم کنید جریان زیاد محیط را خیس می کند در حالیکه جریان کم احتمال ایجاد گرما را زیاد می کند و سبب ناراحتی بیمار می شود
- ۴- سرعت وسیله به خصوص روی سطح ریشه باید متناسب باشد اگر نوک وسیله با سرعت زیاد حرکت کند از تأثیر آن در برداشتن جرم کاسته می شود و اگر حرکت آن آهسته باشد نقطه ی تماس وسیله با دندان گرم شده و سبب ناراحتی بیمار خواهد شد
- ۵- زمانیکه جرمگیری زیر لثه ای انجام می دهید مرتباً ناحیه را با سوند برای پیدا کردن جرمهای باقی مانده چک کنید



## ابزارهای ترمیمی:

هدف از ترمیم دندان جلوگیری از پیشرفت پوسیدگی و بازسازی دندان به صورت اول شکل و فانکشن مناسب و محافظت از انساج سالم باقی مانده است.

پوسیدگی دندان عبارت است از ضایعه پاتولوژیک یا به عبارتی بیماری عفونی که نسوج سخت دندان شامل مینا عاج و سمان را از بین می برد که به دنبال آن حفره ایجاد می شود.

گاهی برای ایزوله کردن دندان در هنگام ترمیم و یا سایر اعمال دندانپزشکی از را بردم استفاده می شود را بردم یک صفحه لاستیکی مخصوص است که می توان با استفاده از پانچ روی آن یک سوراخ به اندازه دندان و یا دندانهای مورد نظر تعبیه کرد پس از ایجاد سوراخ را بردم را روی یک فریم مخصوص قرار داده و با یک کلامپ یا بند مخصوص آن را روی دندان ثابت می کنیم.

## مزایای را بردم:

۱. جلوگیری از رسیدن رطوبت به دندان
  ۲. جلوگیری از آلوده شدن حفره تهیه شده
  ۳. جلوگیری از افتادن مواد و وسایل به داخل دهان
- در قدیم برای تهیه حفرات از ابزار دستی زیادی استفاده می شد اما به مرور با پیدایش موتورهای دندانپزشکی استفاده از این ابزار منحصر با استفاده از انجام ریزه های حفره گردیده است قبلاً در مورد این ابزار ها توضیح داده شده است.

## انواع فرز ( BURS )

۱. فرز برای هندپیس مستقیم
  ۲. فرز برای آنگل
  ۳. فرز برای توربین
- فرز هندپیس مستقیم و توربین از نظر قطر و طول بدنه با هم متفاوتند فرزهای توربین کوچکترند و هر دو انتهای غیر برنده آنها گرد است فرز آنگل دارای انتهای مسطح و شیار داری است که باعث می شود در آنگل گیر کند شکل سر فرزا به نام های مختلف گرد فیشور مخروطی معکوس و ... نامیده می شود.
- فرز روند : شماره های بزرگتر با دور کم برای برداشتن پوسیدگی مورد استفاده قرار می گیرند و اندازه های کوچکتر در تهیه حفره و ایجاد گیر کاربرد دارد.

## فرزهای فیشور (استوانه ای)

۲ نوع دنداندار و صاف دارد این فرزا در تهیه حفرات و برای برداشتن نسج دندانی به مقدار زیاد استفاده می شود.

## فرزهای مخروطی ( Taper )

در پروتز ثابت برای تراش و تهیه حفره های ریختگی اینله و ونله کاربرد دارند.

فرزهای مخروط معکوس ( inverted cone )

برای تهیه حفرات کلاس ۵ و برای ایجاد گیر مفید واقع می شود.

## فرزهای گلایی شکل:

این نوع فرزا نوعی فرز مخروط معکوس می باشند که انتهای برنده آنها به جای مسطح بودن که کروی وی می باشد در تهیه حفرات به کار میروند

## فرز ( End cutting )

فقط انتهای آنها خاصیت برندگی دارند از این فرزا برای عمیق کردن حفرات صاف نمودن کف حفره استفاده می شود در چنین مواردی تراش دیواره های جانبی مورد نظر نیست.

## Finishing Burs

این فرزا در اندازه ها و شکل های متفاوت عرضه می شوند و ممکن است فولادی یا کارباید باشند تعداد تیغه های این فرزا بیشتر از فرزهای معمولی است و تیغه ها بسیار به هم نزدیک ترند این فرزا برای قرار دادن در تهیه حفرات ریختگی و ترمیم های کامپوزیت و همچنین از صاف کردن و برداشتن اضافات ترمیم ها به کار می روند

### ساینده های چرخشی:

ذرات ساینده با ماده چسباننده مخلوط می شوند و روی دیسک هایی که از کاغذ پلاستیک و یا فلز ساخته شده اند چسبانده می شوند این ذرات ممکن است به شکل های مختلف روی ابزاری مانند فرزهای الماسی یا دیسکهای پر قطر قرار داده شوند وسایل ساینده برای تراشیدن و پرداخت مورد استفاده قرار می گیرند دیسک ها روی ماندن سوار می شوند و مورد استفاده قرار میگیرند در پروتز از دیسکها برای پرداخت کردن و برداشتن اضافات پروتز قرار استفاده می شود.

### ترمیم دندان:

برای ترمیم نمودن دندانها با توجه به نوع پوسیدگی و نوع موادی که می خواهیم استفاده کنیم حفره تراش داده می شود مثلاً برای ترمیم با آمالگام حتماً باید حفره گیر دار باشد ولی در ترمیم با کامپوزیت چون گیر از طریق تکنیک اسید اچ ایجاد می شود حفره گیر دار لازم نیست بعد از تراش حفره و برداشتن کامل پوسیدگی حفره با ماده مناسب پر می شود در ترمیم با آمالگام، آمالگام را داخل آمالگام کریر قرار داده و سپس داخل حفره قرار می دهیم و با کندانسور آنرا متراکم و فشرده می کنیم و سپس با کارور عمل فرم دادن را انجام داده و پس زمانیکه احساس می شود که نیروی برنیشرسبب به هم خوردن فرم آناتومیک دندان نخواهد شد اقدام به برنیش کردن می کنیم از آنجا که در حفرات کلاس ۶ یک یا چند دیواره جانبی دندان از دست می رود لذا هنگام پر کردن احتیاج به یک نوع دیواره مصنوعی در قسمت های پردگزیمالی دارد این دیواره مصنوعی به وسیله نوار فلزی نازکی به نام نوار ماتریس ساخته می شود نوار ماتریس در داخل وسیله ای به نام ماتریس هلدر جهت نگهداری آن از روی دندان قرار میگیرد

### انواع ماتریس هلدر:

#### نگهدارنده ماتریس ایروی:

نوار ماتریس آنها به اندازه های گوناگون در بازار موجود است از فولادی خیلی نازک ساخته شده اند که در هر طرف دارای ۳ یا ۴ سوراخ می باشد که استفاده از آنها برای دندانهای مختلف امکان پذیر می کند براحتی شکل آناتومیک دندان را به خود می گیرد. این ماتریس هلدر دارای دوشاخه است که به وسیله پیچی به هم نزدیک و یا از هم دور می شوند و ماتریس در روی این شاخهها سوار می شود محکم کردن ماتریس دور دندان بوسیله پیچی که در انتهای ماتریس هلدر قرار دارد انجام میشود هنگام فشردن آمالگام ممکن است مقداری آمالگام از قسمت لثه ای عبور کند به همین خاطر گذاشتن وج الزامی است.

#### نگهدارنده ماتریس تانل مایر:

نوع متداول ماتریس هلدر است برای گذاشتن نوار ماتریس داخل ماتریس هلدر ابتدا دوانتهای آن به هم نزدیک میشوند و در نتیجه مخروط ناقصی تشکیل می گردد یعنی محیط یک طرف آن از محیط طرف دیگر بزرگتر است محیط کوچکتر همیشه در قسمت طوق دندان قرار گرفته و محیط بزرگتر به سطح یکنواخت واقع می شود در یک انتهای ماتریس هلدر ۴ شیار وجود دارد یکی در انتهای آن است دوتا به طرف های جانبی و یکی بازایه به طرف بدنه ماتریس هلدر امتداد دارد.

جهت شیار در انتهای هلدر ماتریس همیشه باید به طرف لثه قرار گیرد تا بتوان به راحتی آن را روی دندان باز کرده و خارج کرد به این ترتیب محیط بزرگتر نوار ماتریس به طرف سطح جونده قرار گرفته و محیط کوچکتر به سمت طوق دندان قرار می گیرد انتهای دیگر ماتریس هلدر دوپیچ قابل تنظیم دارد پیچ کوچکتر که در انتهایی ترین قسمت آن قرار دارد نوار ماتریس را ثابت می کند پیچ قابل تنظیم بزرگتر برای افزایش یا کاهش قطر نوار ماتریس به کار می رود برای طرف چپ فک پایین و راست فک بالا نوار ماتریس در سمت چپ قرار می گیرد و برای طرف راست فک پایین و چپ فک بالا به طرف راست قرار داده می شود در حالیکه شیارها به سمت پایین و طرف لثه قرار گرفته است.

### قرار دادن وج:

وج در ناحیه اینتر پروگزیمال قرار داده می شود و اهداف زیر را دنبال می کند.

۱. نقطه تماس مناسبی بین پرکردگی و دندان جادر به وجود می آورد.
۲. با قرار دادن وج اورمینگ و جداسازی مختصر دندانها فضای بیشتر و مناسبتری برای ایجاد فرم صحیح به ایجاد می شود .
۳. جلوگیری از لثه ای از طریق فشردن ماتریس به لبه لثه حفره به این ترتیب لبه لثه ای حفره کاملاً بسته می شود و آمالگام هنگام متراکم کردن از لبه لثه ای عبور نمی کند.





وج در اشکال و اندازه‌های مختلف از جنس چوب و پلاستیک وجود دارد و مقطع مثلثی دارد در اندازه‌های مختلف جهت انطباق با اندازه‌های گوناگون فضاهای اینتر پروگزیمال عرضه می‌شوند ماتریس هلدر معمولاً در اطراف باکال است و وج با یک پنس از طرف لینگوال به فضای اینتر پروگزیمال گذاشته می‌شود قاعده وج به طرف لثه و لبه تیز آن به طرف سطح اگوزال قرار می‌گیرد.

### ترمیم با کامپوزیت:

بعد از تراش حفره سطح دندان به اسید آغشته می‌شود سپس به وسیله آب شسته شده و با اسپری هوا خشک می‌شود این کار باعث ایجاد تخلخل روی دندان می‌شود.

بعد از خشک کردن ماده باندینگ را به وسیله برس مخصوص به مناطق اچ شده می‌مالیم و به مدت ۲۰ ثانیه لایت می‌کنیم و بعد با توجه به رنگ دندان کامپوزیت مناسب را انتخاب کرده و به صورت لایه لایه داخل حفره قرار می‌دهیم ولایت می‌کنیم تا حفره پر شود و بعد از آن ترمیم کامپوزیت پرداخت می‌شود برای ترمیم نواحی بین دندانی با کامپوزیت از نوار ماتریس سلوئیدی استفاده می‌شود.

نوار ماتریس را در فضای پروگزیمالی قرار داده و به وسیله وج ثابت می‌کنیم. برای پرداخت کامپوزیت از فرز الماسی پرداخت کامپوزیت استفاده می‌شود این فرز الماسی کامپوزیت را صاف کرده و اضافات آنرا بر می‌دارد و سطح لبیال و پالاتال و لبه پرکردگی به وسیله دیسکهای نرم الماسی پرداخت می‌شود و قسمت پروگزیمال نیز به وسیله نوارهای سمباده ای نرم مخصوص پرداخت می‌شود.

بعد از اتمام ترمیمی با کاغذ آرتیکولاسیون اکلوزان پرکردگی باید کنترل شده و هرگونه نقاط پیش حذف می‌شود.

### ترمیم دندانها با آمالگام همراه با پین:

پین یک استوانه ای است که به عنوان گیر کمکی پرکردگی در داخل چاهکی که در عاج دندان ایجاد می‌شود نصب می‌شود در دندانهایی که یک یا چند کاسب و یا همه تاج دندان از دست رفته استفاده می‌شود.

### انواع پین ها:

۱- پین های سیمان شونده :

چاهکی که ایجاد می‌شود از قطر پین بیشتر است و این فضا به وسیله سیمان پر می‌شود.

۲- پین هایی که از طریق اصطکام در عاج ثابت می‌شود :

قطر این پین ها از قطر دریل چاهکی که ایجاد می‌کند مختصری بیشتر است.

۳- پین های پیچ شوندهک :

قطر پین ها مختصری از نقاط دریل و چاهک مربوط به آن بیشتر است همانند یک پیچ در عاج پیچانده می‌شوند و به همین علت در عاج گیر می‌کنند.

### اندو :

شاخه ای از دندانپزشکی است که درباره تشخیص اندو و درمان بیماریهای پالپ و مشکلات وابسته به پالپ بحث می‌کند پالپ را در اتاقک مرکزی دندان واقع شده واز رشته های عصبی عروقی خونی بافت همبندی وادنتوبلاستها تشکیل شده است التهاب پالپ بر اثر هجوم تعداد زیادی باکتری ایجاد می‌شود.

### مراحل اندو:

در طی درمان ریشه پالپ از کانال پالپ به وسیله ریمر فایل به طور کامل برداشته می‌شود آنگاه در حالتی که فایل داخل کانال ریشه قرار دارد برای تشخیص طول دندان یک فیلم رادیوگرافی گرفته می‌شود به کمک فیلم می‌توان طول ریشه را محاسبه کرد.

### انواع فایل ها:

#### فایل دستی

فایل روتاری که به آنگل های روتاری وصل می‌شوند

فایلهای ریمرها دارای رابراستاپ هستند طول ریشه با خطکش اندازه گرفته می‌شود و رابراستات به اندازه طول ریشه روی فایل قرار می‌گیرد اگر کانال عفونی باشد باید آنرا با هایوکلریت سدیم شسته و یا خشک کرد و سپس از یک ماده ضد میکروبی جهت ضد عفونی کردن پالپ استفاده کرد. رایج ترین ضد عفونی کننده های مورد استفاده مربوط به خانواده فنل یا مشتقات آن می‌باشد سالهای اخیر استفاده از هیدروکسید کلسیم جهت



درمان پالپ‌های نکرور عفونی مورد توجه قرار گرفته است هیدروکسید کلسیم در داخل کانال به صورت محلول آبی استفاده می‌شود مطالعات نشان داده است استفاده از هیدروکسید کلسیم داخل کانال به طور کامل مجموعه کانال ریشه را ضد عفونی می‌کند ضد عفونی کننده مؤثری است و برای شست و شو مناسب است آنتی سپتیک ضد عفونی کننده های متداول کاملاً سمی هستند و باید مراقب بود که به طور ناخاسته سبب آزار بافتی نشوند. فرمالدئید به طور گسترده در درمان ریشه استفاده می‌شود ولی رغم سمیت بالا محبوبیت زیادی دارد ترکیب متداول ضد عفونی کننده ها فرموکروزل است هالوژنها مثل کلرین پتاسیم یوداین ضد عفونی کننده مؤثری برای عاج عفونی می‌باشند.

### گوتا پرکا:

برای پرکردن کانال ریشه استفاده می‌شود از گوتا پرکا نمی‌توان به عنوان تنها ماده پرکننده استفاده کرد زیرا فاقد کیفیت چسبندگی است که برای مهر و موم کردن فضای کانال ریشه لازم می‌باشد بنابراین برای پر کردن احتیاج به سیلر داریم گوتا پرکا با استفاده از نوعی فشار تراکمی به کار می‌رود.

گوتا پری به صورت مخروط در انواع زیر وجود دارد:

۱. مخروط های مرکزی به عنوان مخروط اصلی استفاده می‌شوند
۲. مخروط های فرعی که برای تراکم جانبی به کار می‌روند.

### سیلر:

سیلر تمام فضایی که گوتا پرکا به دلیل محدودیت فیزیکی خود قادر به پرکردن آن نسبت پرنماید یک سیلر خوب باید استحکام چسبندگی هم به عاج و هم به گوتا پرکا داشته باشد.

بسیاری از سیلرهای اندر دنتیک سیمان های اکسید روی اژنول هستند که برای مصارف اندو انتیک اصلاح شده اند.

### ارتودنسی:

شاخه ای از دندان پزشکی است که در ارتباط با درمان ناهنجاریهای فکین و دندانها یا مال اکلوژن (اکلوژن غیر نرمال) می‌باشد تقریباً ۶۰ درصد اطفال دارای درجاتی از مال اکلوژن می‌باشند که ممکن است درمانهای متفاوتی نیاز داشته باشد ارتودنسی علاوه بر مزیت‌های زیبایی که در اثر ردیف کردن دندانها برای فرد ایجاد می‌کند نقش مهمی در جلوگیری از بیماریهای دندان ولته دارند.

درمان ارتودنسی معمولاً در سنین پایین و در زمانی که بیشتر دندانهای دائمی رویش پیدا کرده اند انجام می‌شود زیرا در این زمان عمل رشد به سرعت انجام شده و رشد استخوان بچه های کوچک که در سن رشد هستند برای حرکت دندانها مطلوب است.

### مشخصات اکلوژن نرمال:

۱. در یک اکلوژن نرمال ۱۶ دندان قوس منحنی منظمی را ایجاد کرده و تمام ۳۲ دندان به طور مناسب در جای خود قرار می‌گیرند.
۲. مزو با کال محاسب مولر اول بالا در باکال (گرو (شیار باکال) دندان مولر اول پایین قرار میگیرد.
۳. کانین بالا بین کانین و پرمولر اول پایین قرار می‌گیرد معمولاً به دلیل پهنتر بدن دندانهای ثنایای بالا از دندانهای ثنایای فک پایین هر دندان در فک بالا باید با دندان مربوط به خود قسمتی از دندان مجاور دیستالی در فک مقابل در ارتباط باشد.
۴. دندانهای ثنایای بالا باید دندانهای ثنایای فک پایین را بپوشاند.

مولرهای اول جزء اولین دندانهای رویش یافته است لذا شکل اکلوژن آینده را مشخص میکند

**Over jet:** عبارت است از فاصله افقی ثنایای بالا و پایین

**Over bite:** عبارت است از فاصله عمودی ثنایای بالا و پایین

### طبقه بندی اکلوژن:

کلاس ۱: در این نوع مال اکلوژن رابطه دو فوس با هم صحیح است بنابراین ثنایاها و مولرها باهم رابطه درستی برقرار می‌کنند اما گاهی اوقات ممکن است بقیه دندانها با هم رابطه درستی نداشته باشند مثلاً در فک حالت گرو دیسک (شلوغی open bite) بایت باز و ... وجود داشته باشد.

کلاس ۲: در این حالت قوس دندان فک بالا جلوزده است و قوس دندان فک پایین عقب تر قرار می‌گیرد این وضعیت روی اکلوژن دندان مولر تأثیر گذاشته در نتیجه کاسپ مزو باکال مولر بالا جلوتر از شیارها با کالی مولر پایین قرار می‌گیرد.

کلاس ۳: در این حالت فک پایین جلوتر از فک بالا است و اورجت کاهش یافته و دندانهای ثنایا ممکن است به صورت نوک به نوک قرار بگیرند گاهی اوقات ارتباط قوسهای دندان به گونه ای است که ثنایاهای بالا کاملاً درون ثنایاهای پایین قرار می‌گیرد به این حالت اورجت معکوس می‌گویند.

## کراس بایت:

در یک اکلوزن نرمال نصف تاج دندانهای فک بالا در خارج قوس دندانی فک پایین قرار می گیرد در مواردی که این حالت برعکس شود کراس بایت به وجود می آید که کراس بایت ممکن است در یک دندان ویا در دندانهای خلفی یک طرف ویا همه دندانهای خلفی رخ دهد. از رایجترین علل مال اکلوزن زود کشیدن دندان شیری کوچک بودن قوس فکی نسبت به دندانها اندازه یا شکل غیر معمول دندانها و ... می باشد.

## آماده سازی کست های مطالعه:

به منظور بررسی وضعیت صحیح دندانها در هنگام طرح درمان وبعد از کامل شدن درمان به کار می روند قالبها با آلژینیات وتری های مخصوص ارتودنسی گرفته می شود قالبهای گرفته شده باید سریع ریخته شود قالبها معمولاً با گچ سفید یا زرداستون ریخته شده و به کست تبدیل می شود ووقتی که گچ کاملاً سفت شده می توان قالب آن را جدا کرده و آنرا با دستگاههای تریمر برقی ترمیم کرد کستها در حالیکه موم بایت بین دندانهای بالا وپایین کاملاً منطبق شده است و به صورت جفتی ویا دقت باید ترمیم شود.

برای انطباق موم روی مدل های گچی می توان آنرا با آب گرم نرم کرد برای ترمیم کردن کستها باید آنها را در مقابل صفحه متحرک دستگاه ترمیم قرار داده و اطراف آنرا گرد کرد.

## ارتودنسی:

محرك

ثابت

مزایای ارتودنسی متحرک: قیمت آن ارزان است تنظیم آن ساده است نیاز به وقت کمی دارد در صورت ایجاد اشکال و آسیب دیدن می توان آنرا در لابراتوار مطب تعمیر کرد یکی از معایب آن حجیم بودن است که مدتی طول می کشد تا بیمار به آن عادت کند این دستگاههای ارتودنسی شامل چندین جزء سیمی است که به وسیله یک پلیت پلاستیکی (صفحه پلاستیکی) به هم متصل می شوند این اجزاء شامل اجزاء مولد گیر که کلاسیهای سیمی هستند که با اتصال به تاج دندانها دستگاه ارتودنسی را در جای خود نگه می دارد.

## ۲: اجزاء فعال:

شامل پیچ ها و فنرهایی هستند که باعث حرکت بعضی از دندانهای خاص می شوند. فنرهای این دستگاههای ارتودنسی و لابراتوار طوری ساخته می شود که فقط با دندان در تماس باشند و به آن نیرویی وارد نکنند فعال کردن این وسایل توسط دندانپزشک با خم کردن یا تنظیم نمودن موقعیت آنها در دهان به گونه ای که فنر در جهت مناسب فشار کمی به دندان بیاورد صورت می گیرد خم کردن فنر ها توسط پلایرهای مخصوص انجام می شود.

## راهنمای پرستار دندانپزشک برای استفاده از دستگاه متحرک:

- ۱- باید در تمام اوقات حتی غذا خوردن از آن استفاده شود.
- ۲- حداقل روزی ۶ بار بعد از خوردن غذا با مسواک تمیز شوند
- ۳- ممکن است مشکلاتی در صحبت کردن و برخوردن ایجاد شود که زود برطرف می شود و ممکن است هنگام فعال کردن فنرها دندان کمی درد بگیرد.
- ۴- در صورت ناراحت کننده بودن دستگاه ویا شکسته شدن و آسیب دیدن آن بیمار باید فوراً به دندانپزشک مراجعه کند
- ۵- غذا های چسبنده به دستگاه ارتودنسی صدمه می زند.
- ۶- برای انجام معاینات حتماً باید مراجعه کنند
- ۷- تنظیم دستگاههای ارتودنسی به طور معمول ۴ تا ۶ هفته یکبار انجام می شود.

## دستگاههای ثابت ارتودنسی:

این دستگاهها محکم به دندانها متصل می شوند که شامل سیمها و فنرهایی است که به وسیله براکت به دندانها متصل می شوند نسبت به ابزارهای متحرک فشار بیشتری اعمال کرده و باعث حرکات پیچیده تری می شوند arch wire یک سیم مستطیلی است که سرتاسر قوس فکی را در بر می گیرد برای مرتب کردن اولیه دندانها از آج وایرهای قابل انعطاف استفاده می شود ولی برای به حداقل رساندن حرکات ناخواسته با پیشرفت درمان آرچ وایرهای سخت تر مورد نیاز می باشد.

تنها راه جلوگیری از حرکات دندان بر اثر نیروهای ارتودنسی چسباندن یک براکت شیار دار روی تاج دندان برای نگهداری دندان در طول آرچ وایر است برای هر دندان یک براکت مخصوص وجود دارد در براکتها یک علامت مشخص کننده در دیستو ژنژیوال حلقه آن وجود داشته که جهت

صحیح قرار گرفتن آنها را مشخص می کند.

### بند (band):

معمولاً روی دندانهای آسیا مولر سوار می شوند بنابراین انتهای آرج وایر حتی اگر سیم شل شود نگهداشته می شود برای سایر دندانها اگر اتصالات خراب شوند برای از بین بردن چرخش توصیه می شود.

برای چسباندن براکتها از تکنیک اسید اچ استفاده می شود در بیشتر مطبها وسایلی که برای چسباندن به کار می رود انتخابی می باشند.

### فضا نگهدار:

دستگاهی است که برای حفظ فضای خالی دندانهای زود از دست رفته شیری ودر بعضی شرایط برای حفظ فضاهای خالی دندانهای از دست رفته دائمی به کار می رود هدف از این حفظ تسهیل وامکان رویش دندان دائمی زیرین در محل صحیح وایجاد موقعیت نرمال برای دندانهای مجاور و جلوگیری از مال آکلوزن می باشد که هم به صورت متحرک و هم به صورت ثابت ساخته می شود.

### آشنایی با ابزارهای پروتز و کاربرد آنها:

پروتز شاخه ای از دندانپزشکی است که برای جوگیری دندانهای از دست رفته می پردازد.

پروتز کاملاً برای بیمارانی است که تمام دندانهای خود را از دست داده اند اما برای بیمارانی که تمام دندانهای خود را از دست نداده اند وچند دندان در دهان آنها باقی مانده است پروتز پارسیل ساخته می شود.

### اعمال پروتز دندانی:

۱. ایجاد ظاهر مناسب
۲. برقراری تکلم صحیح وطبیعی
۳. تسهیل در جویدن غذا
۴. نگهداری رابطه بین فک بالا وپایین در وضعیت صحیح
۵. جلوگیری از کج شدن ورویش زیاد دندانهای باقی مانده.

### مراحل ساخت پروتزها:

مراحل تکنیکی توسط دندانپزشک انجام می شود اما مراحل ساخت پروتز در لابراتوار انجام می شود مسئولیتهای پرستار دندانپزشک در این زمینه عبارتند از قرار دادن بیمار به صورت راحت روی صندلی دندانپزشکی بستن پیش بند وآماده کردن وسایل ومواد لازم همچنین پرستار دندانپزشک کارهای لابراتوار را همراه توضیحات مربوط به تکنسین داده وکارهای آماده را دریافت کند وبا توجه به زمان آماده شدن کار در لابراتوار به مریض وقت بدهد.

### بررسی و قالبگیری اولیه:

قبل از قالبگیری باید مخاط دهان و دندانهای باقی مانده و تاربخچه پزشکی و دندانپزشکی بررسی شود بعد از این مراحل قالبگیری اولیه انجام می شود برای قالبگیری ابتدا اندازه های استاندارد تری های قالبگیری فک بالا یا پایین که پلاستیکی یا فلزی می باشند انتخاب می شود در مواردی

که دندانهای طبیعی وجود دارند از تی های لبه دار ودر فک های بی دندانی از تری هایی که انحنا داشته وکم عمق هستند استفاده می شود بعد چسب آلژینات به تری قالبگیری زده می شود و قالب اولیه گرفته می شود اگر تری کوچک باشد با افزودن موم صورتی آن را گسترش می دهیم بعد از گرفتن قالب اولیه ضد عفونی شده وبه لابراتوار فرستاده می شود تری های استفاده شده همراه با تری هایی که در دهان امتحان شده اند باید ضد عفونی شوند بهتر است از تری های یکبار مصرف استفاده شود.

در لابراتوار وروی کست اولیه تری اختصاصی ساخته می شود وروی تری اختصاصی قالب نهایی گرفته می شود که این قالب منطبق با دهان بیمار و با مداد قالبگیری دقیق ثبت می شود و برای انطباق بیشتر از کامپاندسبز استفاده می شود.

### ثبت رابطه فکی:

به منظور ایجاد رابطه سطح جوینده پروتز انجام می شود روی کست گچی بین پروتز وروی بیس ریم اکلوزالی موم سخت صورتی ساخته می شود تا رابطه فکین نسبت به یکدیگر ثبت شود و ریم مومی توسط تکنسین مشابه به قوس فکی شکل داده می شود ارتفاع ریم مومی در فک بالا حدود ۶ سانتی متر ودر فک پایین کمی کمتر است.

## ثبت رابطه عمودی:

ارتفاع عمودی اکلوژن (VDO) (به فاصله بین فک بالا و پایین اطلاق می‌شود رابطه عمودی در حالت استراحت (VDR) به وضعیتی اطلاق می‌شود که بیمار به حالت عمودی نشسته باشد و فک پایین در عقب‌ترین وضعیت خود و در یک موقعیت ریلکس قرار گرفته باشد که معمولاً در این موقعیت یک فضای باز وجود دارد (VDO) به تعیین نسبی (VDR) برای بیماران بی‌دندان کمک می‌کند.

ریمهای مومی پس از تنظیم با چاقوی موم کاری علامتگذاری شده تا موقعیت دندانها برای تکنسین مشخص می‌شود و ریمهای مومی در حالی که فکها در وضعیت طبیعی خود هستند به هم متصل می‌شوند سپس رنگ و شکل دندانهای مصنوعی انتخاب شده و همراه با موارد دیگر به لابراتوار گزارش می‌شود کستها و مومهای ثبت شده به تکنسین تحویل داده شده تا روی آرتیکولاتور سوار شوند و آرتیکولاتور وسیله ای لولایی است که توانایی تقلید تعدادی از حرکات فکین را دارا می‌باشند.

## مرحله امتحان:

در این مرحله پروتزهایی تحویل گرفته شده از تکنسین (پروتزهایی که دندانها توسط موم ساپورت شده اند) از تکنسین امتحان شده یک قسمت مهم اطمینان از ظاهر مناسب بیمار می‌باشد بعد از امتحان پروتز جهت آکريل گذاری به لابراتوار فرستاده می‌شود.

وبعد از آماده شدن پروتز در دهان بیمار قرار گرفته سپس اکلوژن آنها با استفاده از موم یا کاغذ آرتیکولاسیون کنترل می‌شود و در صورت لزوم با فرز آکريل بریا دیسک تنظیم های لازم انجام می‌شود سرانجام بیمار ظاهر خود را بررسی کرده و ممکن است از پرستار دندانپزشک نظرخواهی کند که در این صورت تشویق و برخورد مثبت با بیمار می‌تواند مفید واقع شود.

مراجعه مجدد مریض اگر پروتز دارای اشکالاتی باشد اصلاح آن از طریق تنظیم اکلوژن دندان یا بیس آکريلي صورت می‌گیرد.

پروتز ثابت شامل کروان و بریج می‌شود که بریج پروتزی است که به طور دائم به دندانها متصل شده و جایگزین دندان ویا دندانهای از دست رفته می‌شود و دندانهای پایه باید علاوه بر نیروهایی که به طور طبیعی به آنها اعمال می‌گردد نیروهای وارده بر دندانهای از دست رفته را نیز باید تحمل کرد.

در هنگام آماده سازی دندان جهت رستوریشن های ریختگی رعایت ۴ اصل ضروری می‌باشد.

۱. حفظ ساختمان دندان
۲. گیر و ثابت رستوریشن
۳. استحکام ساختمان رستوریشن
۴. صحیح بردن و تطابق مارژین ها
۵. وسایل لازم برای تراش و محل کار

## سر توریین:

- ❖ فرز الماسی با انتهای گرد برای تراش سطح اکلوژال
  - ❖ فرز چمفر و فرز الماسی کوتاه و باریک برای تراش سطوح پروگزیمال
  - ❖ فرز چمفر برای سطوح باکال و لینگوآل
  - موم قرمز : میزان تراش کافی سطح اکلوژال توسط موم قرمز به ضخامت ۶ میلی متر که بین دندانهای بیمار قرار می‌گیرد کنترل می‌گردد در قسمت هایی که تراش کافی نیست موم نازک می‌شود.
  - ❖ در دندانهای قدامی سطح لینگوآل با استفاده از فرز الماسی چرخی شکل کوچک تراشیده می‌شود.
  - ❖ برای تراش لبیال در دندانهای قدامی از فرز الماسی تیپر با انتهای تخت استفاده می‌شود.
  - ❖ فرز فیشور و نایف اج نیز برای تراش استفاده می‌شود.
- به طور کلی مارژین رستوریشن باید با خاتمه تراش که در ناحیه طوق دندان واقع شده منطبق باشد.

## آماده سازی کانال برای post core :

تمام پوسیدگی کف بندی ها و رستوریشن های قبلی با فرز روند برداشته می‌شود و دیواره های بدون پشتیبان نیز برداشته می‌شود برای خارج نمودن گوتا پرکا پیرو ریمر استفاده می‌شود که در بسته های ۶ تایی قرار گرفته است.

پیرو ریمر در مقابل فیلم رادیوگرافی قرار داده می‌شود تا طولی که ریمر باید وارد کانال شود مشخص شود که استاپ را روی آن قرار می‌دهند سپس یک اسپروی پلاستیکی با استفاده از هندپیس به نحوی تراشیده می‌شود که منطبق کانال باشد و تا انتهای کانال وارد شود سپس از داخل



کانال قالب گرفته می‌شود به این صورت که آکريل دورالی که آماده شده، سپس با کمک اسپاتول دهانه کانال تا حد امکان به وسیله آکريلي دورالی پرمی شود و اسپرووی پلاستیکی وارد کانال می‌شود وقتی که رزین سفت می‌شود قالب پشت از کانال خارج می‌شود و تبدیل به فلز می‌شود و داخل کانال سیمان می‌شود همچنین می‌توان از بین داخل کانال برای استحکام دندان استفاده می‌شود که شایعترین آنها پین های پیچ شونده است.

### وسایل سمان کردن روکش موقت:

- کاغذ و آرتیک. لاسیون برای چک کردن اکلوزن
- سنگ سبز برای برداشتن نقاط پیش رس روکش موقت در خارج دهان توسط هندپیس
- سوند برای برداشتن اضافات پانسمان
- اسپاتول سمان برای هم زدن سمان

### سمان موقت:

نخ دندان برای خارج کردن سیمان از سطح پروگزیمال

### وسایل و مواد قالبگیری:

- نیم تری که بستگی به سمت چپ و راست فرق می‌کند.
- پوتی و واش
- نخ زیر لثه و مایع همودنت

بعد از قالبگیری قالب به لابراتوار فرستاده شده و فریم فلزی ساخته می‌شود

مرحله بعد امتحان فریم است که با استفاده از واش انجام می‌شود اگر فریم نشست لایه نازکی از واش داخل فریم می‌گذاریم نواحی که مانع نشستن هستند به صورت نقاط براق در سطح داخلی فریم مشاهده می‌شوند و با فرز آن نقاط برداشته می‌شود با استفاده از کاغذ آرتیکولاسیون صورت می‌گیرد. نقاط پیش رس توسط سنگ سبز یا مولت برداشته می‌شود. تماس پروگزیمالی توسط نخ دندان چک می‌شود تماس باید مشابه سایر دندانها باشد

### جراحی و کشیدن دندان:

بیرون آوردن دندان یکی از قدیمی ترین و رایجترین اعمال جراحی است که این عمل ممکن است به دلایل زیر ضرورت پیدا کند.

۱. شکست در ترمیم یا درمان اندو
۲. بیماریهای پریودنتال پیشرفته
۳. آبسه دندان
۴. پوسیدگی ها در مواردی که درمان آنها ممکن نیست
۵. در درمان های ارتودنسی
۶. نهفتگی به ویژه در دندانهای عقل

دو روش برای بیرون آوردن دندان وجود داشته که به روش معمول روش کشیدن با فور سپس گفته می‌شود. در این روش تیغه فورسپس را با نیرو در الیاف پریودنتال بین ریشه دندان و ساکت استخوان قرار داده و با حرکت نرم اما محکم دیواره ساکت را برای بیرون آوردن دندان گشاد می‌نماییم روش دیگر بیرون آوردن دندان از ساکت خود به طریقه جراحی صورت می‌گیرد از این روش برای کشیدن دندانهای نهفته ای که نمی‌توان آنها را با فورسپس بیرون آورد یا قطعات دندانهایی که داخل فک قرار گرفته یا فرو رفته اند استفاده می‌شود بدین منظور ابتدا محل به روش جراحی باز شده و دندان یا ریشه با استفاده از فورسپس یا الواتور خارج می‌شود گاهی از جراحیهای کوچک برای اهداف تشخیص نمونه داری و همچنین کنترل بعضی از انواع بیماریها پرئو استفاده می‌شود.

### فورسپس:

این وسایل از فولاد کیفیت بالا ساخته شده تا بتواند در برابر نیروهای به کار گرفته شده برای بیرون آوردن دندان مقاومت لازم را داشته باشد فورسپسها از سه قسمت تشکیل شده اند:





تیغه لولا و دسته تیغه به منظور سهولت قرار گیری باید تیز باشد لولا باید به راحتی حرکت کند دسته باید مضرس باشد تا دست لیز نخورد. برای دندانهای مختلف از فورسپسهای مخصوص آنها استفاده می شود فورسپسهای مستقیم تیغه های ساده داشته که در امتداد دسته قرار گرفته واز آنها برای گرفتن ریشه های تکی استفاده می شود از این فورسپس ها برای کشیدن دندانهای کانین بالا استفاده می شود.

در دندانهای پرمولر باید از آنجایکه فک پایین از قرار گرفتن مناسب تیغه های فورسپسهای مستقیم ممانعت به عمل می آورد نمی توان از فورسپسهای مستقیم استفاده کرد لذا دسته این فورسپس ها دارای انحناء می باشد تا از روی فک پایین عبور کرده و تیغه ی ساده آن به طور صحیح روی دندان قرار بگیرد این فورسپس ها را فورسپسهای **Reads** می گویند دندانهای ثنایا گانین و پرمولر فک پایین با فورسپسهای مشابهی که یک تیغه ساده برای گرفتن ریشه واحد این دندانها دارد کشیده می شود تیغه این فورسپس ها به دسته آنها عمود است دو ریشه ی بودن مولرهای پایین از نمای جانبی مشخص است این دو ریشه یکی در مزیا و دیگری در دیستال واقع شده است بنابراین تیغه فورسپس مولر پایین طوری طراحی شده است که قسمت برجسته ی انتهای تیغه ها هر دو ریشه را در برگیرند این قسمت برجسته طوری طراحی شده است که قسمت برجسته کاملاً درون قسمت در شاخه ای شدن ریشه ها قرار بگیرد دسته ی این فورسپس ها عمود بر تیغه آنها می باشد.

مولرهای فک بالا از نمای باکالی به صورت دو ریشه پالاتالی به صورت یک ریشه ای، مشخص می شوند بنابراین تیغه این فورسپسها باید طوری طراحی شوند که با این وضعیت ریشه ها تطابق داشته باشد علاوه بر این دسته این فورسپسها دارای انحنایی است که باعث می شود هنگامی که تیغه در انتهای دهان قرار می گیرد دسته از روی دندانهای فک پایین عبور کند بنابراین برای کشیدن مولرهای بالا با فورسپسهای متفاوتی نیاز می باشد.

### الواتورها:

الواتورها برای بیرون آوردن ریشه ها یا دندانهای نهفته استفاده می شود.

### انواع الواتورها:

#### • Couplands

در واقع الواتور نبوده و یک نوع چیزل استخوانی می باشد از آن معمولاً به عنوان یک الواتور مستقیم برای بیرون آوردن ریشه یا برای قرار دادن آنها درون الیاف پرپودنتال برای گشاد کردن ساکت استخوانی تسهیل قرار گیری فورسپسها قبل از کشیدن دندان استفاده می شود.

#### • Warwick james

الواتورهای دارای یک دسته بلند و یک تیغه با انتهای گرد می باشد تیغه این الواتورها ممکن است با بدنه آنها در یک خط مستقیم قرار گرفته یا به یک سمت انحناء داشته باشد بنابراین آنها به سه شکل ساخته می شوند مستقیم و با انحنای راست و چپ. الواتور پریوست و رکتور بافتی به منظور بالازدن فلپ از آنها استفاده می شود برداشتن استخوان با چیزل و چکش و یا با فرز انجام می شود تکه های استخوان تیز با فورسپس ها استخوان یا رانژورها برداشته می شود. لبه های ساکت با **bone file** صاف می شود و سپس خرده های کوچک استخوان از محل عمل و ساکت با محلول طبیعی سالیین و به وسیله سرنگ شسته می شود.

### الواتورهای کرایر:

دارای یک تیغه تیز مثلثی می باشد در سمت راست یا چپ بدنه قرار می گیرد بدنه این الواتور نیز همچنین برای قرار گیری مناسب در سمت گونه ی بیمار زاویه دار می شود این الواتورها برای بیرون آوردن ریشه های مولرهای پایین بسیار مناسب هستند هرچند که استفاده از آنها به انتخاب عمل کننده بستگی دارد.

### الواتورهای وینتر:

شبیه به الواتورهای کرایرند با این تفاوت که دسته آنها شکل **T** می باشد از آنجا که این الواتورهای نیروی خطرناکی ایجاد می کنند لذا از آنها به طور معمول استفاده نمی شود.

### الواتورهای اپیکالی:

هم به صورت مستقیم و هم به صورت انحنای راست و چپ وجود دارند و انتهای آن نوک تیز است.

### جراحی کوچک حفره دهان:

### بیرون آوردن دندان عقل نهفته:

نبودن فضای کافی برای رویش دندان عقل باعث می شود که آنها نهفته باشند که از طریق جراحی آنها را بیرون می آورند.



## ریشه های باقی مانده:

در مواردی که در حین بیرون آوردن دندان با فورسپس قسمتی از یک ریشه شکسته و درون فک باقی بماند و یا در دندانهایی که تاج آنها کاملاً تخریب شده و ریشه آنها باقی مانده است ممکن است این ریشه ها با روش جراحی بیرون آورده شود.

## کیست:

کیست یک حفره پر از مایع است مایع به تدریج در کیستها جمع می شود و کم کم باعث بزر شدن آنها می شود در فک کیست ممکن است در انتهای ریشه دندان عفونی با پالپ غیر زنده یا همراه با تاج یک دندان نروپیده ایجاد می شود کیستها را باید به روش جراحی برداشت و گرنه باعث تورم و جابه جایی سایر دندانهای مجاور می شود.

## بیوپسی:

برداشتن قسمتی از یک بافت به روش جراحی برای آزمایش میکروسکوپی به منظور پی بردن به طبیعت بیماری.

## جراحی قبل از پروتز:

جهت صاف کردن مناطق استخوانی نیز در ریجهایی که پروتز روی آن قرار می گیرد جراحی انجام می گیرد.

## جراحی در ارتودنسی:

برای اکسپوز کردن دندان نروپیده جراحی انجام می شود و بعد از اکسپوز به دندان اجازه داده می شود که به طور طبیعی یا با کمک دستگاههای ارتودنسی در جهت مناسب رویش پیدا کند.

## بخیه زدن:

پس از تمیز کردن محل قلب فلپ با دقت در محل اول خود قرار می گیرد و به کمک بخیه در جای خود ثابت می شود.

## وسایل بخیه زدن:

۱- **dissecting torscps**: جهت نگه داشتن فلپ در محلی که سوزن بخیه بتواند از دوطرف زخم عبور کند به کار می رود

۲- سوزن بخیه که دارای انحنا بوده و با سوزن گیر گرفته می شود.

۳ سوزن گیر

۴ قیچی برای قطع کردن نخ بخیه

جنس نخ بخیه از ابریشم سیاه یا روده ی حیوانات است نخ های سیاه ابریشمی به راحتی قابل رویت اند و پس از ۷ روز از روی زخمهای ناشی از جراحی دهان برداشته می شوند نخیایی که از جنس روده حیوانات می باشند خود به خود جذب می شوند نخ های بخیه دارای ضخامتهای مختلفی هستند و هرچه شماره آنها بالاتر رود نخ ها ظریف تر هستند به عنوان مثال نخ ۳۰ تا ۳ در بخیه داخل دهان و ۵ تا ۵ در پوست استفاده می شود به طور کلی بخیه ها سه تا عمل انجام می دهند:

۱. کنترل خون ریزی

۲. کمک به التیام

۳. برقراری آناتومی طبیعی

## وظایف پرستار دندانپزشک در جراحیهای کوچک حفره دهان:

تمامی اعمال جراحی به یک محیط استریل احتیاج دارند همه ی وسایل ضروری باید استریل شوند جهت بیرون آوردن وسایل از دستگاه استریل کننده و قرار دادن آن روی شان استریل که سینی جراحی یا وسیله مشابه دیگر را می پوشاند از فورسپس **cheatel** استفاده می شود و وسایل استریل نیز روی شان قرار داده می شود همچنین یک دهانشویه نیز آماده می شود.

سپس بیمار روی یونیت به طوری که احساس راحتی کند می خوابانده می شود پروتزهای متحرک بیمار باید در آورده شود پرستار دندانپزشک و جراح باید دستهای خود را ضد عفونی کرده و دستکش لاستیکی بپوشند شان استریل اطراف گردن بیمار با سوزن گیر بسته می شود.

در طی عمل پرستار دندانپزشک با دادن وسایل به جراح و با استفاده از ساکشن برای تمیز نگه داشتن محل عمل و همچنین با کنار زدن لبها گونه ها یا زبان در موارد لزوم به جراح کمک می کند در مدتی از عمل که بیمار هنوز هوشیار می باشد پرستار دندانپزشک سینی وسایل را با شانی که از گردن مریض باز کرده پوشانده و آنرا دور از دید بیمار نگه می دارد.

نکاتی که باید پس از کشیدن دندان یا جراحیهای کوچک حفره دهان رعایت شود.

- ۱- از فعالیت یا ورزش زیاد خودداری شود.
  - ۲- از شستن دهان باید خودداری شود این عمل باید پس از ۲۴ ساعت با محلول آب نمک گرم با ترکیب ۷ قاشق پايخوری نمک در یک لیوان آب نسبتاً گرم انجام شود یعنی آب نمک گرم را در محل عمل تا سرد شدن نگه داشته و سپس از دهان خود به بیرون بریزید و این عمل تکرار شود تا محلول تمام شود.
  - ۳- از خوردن غذاهای داغ، نوشیدنیها و غذاهای سخت خودداری شود.
  - ۴- از نشستن در اتاق خیلی گرم خودداری شود.
  - ۵- از قراردادن زبان یا انگشتان درون ساکت خودداری شود.
- اگر احتمالاً خونریزی صورت گرفت باید یک دستمال کاغذی تمیز و خشک را گرد کرده و روی ساکت قرار داده و آنرا به مدت ۷۱ دقیقه محکم گاز گرفت و در صورت درد و یا ایجاد مشکل به مطب مراجعه شود.

### درد پس از جراحی:

درد شدید حاصل از یک ساکت دندان به عنوان حفره خشک شناخته می شود در این وضعیت به دلیل التهاب موضعی دیواره ساکت درد شدیدی وجود داشته که معمولاً ۲ تا ۳ روز پس از کشیدن دندان ایجاد می شود.

درد را می توان با استفاده از مسکن ها مثل آسپرین و استامینوفن با قراردادن پانسمانهای محتوی مواد ضد درد درون ساکت کنترل کرد این پانسمانها علاوه بر دارا بودن خاصیت ضد درد ساکت را از تجمع مواد غذایی که باعث تأخیر التیام زخم می شود حفظ می کند حفره خشک با استفاده از سرنگ هانت حاوی محلول طبیعی سالیین برای خارج کردن لخته خونی خشک شده و ذرات غذایی شسته شده و سپس پانسمان می شود.

### رادیوگرافی:

رادیو گرافی تصویری دوبعدی از جسم سه بعدی است برای انجام رادیو گرافی از اشعه ایکس که اشعه ای بی وزن و نامرئی است استفاده می شود.

### ضایعات پرتوی:

ضایعات ناشی از تابش اشعه به ۲ دسته تقسیم می شود:

الف آسیب های بدنی

ب آسیب های ژنتیک

بچه ها در مقابل اشعه نسبت به بزرگسالان حساسترند ضایعات ناشی از اشعه به اثرات زودرس و دیررس تقسیم می شوند.

### حساسترین نژادهای سلولی بدن انسان عبارتند از:

۱. سلولهای مولد گلبولهای قرمز و سفید خون که در مراکز خون ساز قرار دارند.

۲. سلولهای تناسلی

۳. سلولهای مولد اپیدرم

### تأثیر اشعه بر مراکز خون ساز:

سلولهای خونی که در خون شناورند نسبت به پرتوها حساسیت زیادی ندارند در صورتیکه سلولهای مادر که مقر آنها در مراکز خونساز است در برابر اشعه حساس بوده و تابش مقدار کم اشعه باعث نابودی آنها می شود به طور کلی حساسیت لنفوسیتها در مرحله اول قرار دارد تابش اشعه سبب کم شدن آنها شده و در این حالت مقاومت بدن نسبت به میکروبها کم می شود هفت روز پس از تابش اشعه تعداد پلاکتها نیز کم می شود و با توجه به اینکه پلاکتها عامل انعقاد خون می باشد کمبود آنها سبب خونریزیهای مکرر داخلی و خارجی می شود.

هفت هفته پس از تابش اشعه تعداد گلبولهای قرمز خون کاهش یافته و کم خونی ایجاد می شود که در این صورت پریدگی رنگ، تنگی نفس، طپش قلب و ضعف از علائم آن است ممکن است تابش مستمر اشعه به بافت خونی به میزانی کمتر از مقدار مجاز آن می باشد در این حالت نیز عوارض ضعیف و قابل برگشت ایجاد می شود همچنین تابش اشعه باعث کم شدن قند خون و کلسترول و ... می شود.

### تأثیر اشعه بر دستگاههای تناسلی:

ممکن است باعث عقیمی دائم و یا موقت شوند.

تأثیر اشعه به تخم تلقیح شده:

## ۱- دوره قبل از جایگزینی :

این حدود ۷ تا ۱۰ روز پس از لقاح است دوره ای است که تخم بارور شده و در حال حرکت از لوله های رحم به داخل رحم است و تا پابت شدن جنین داخل رحم ادامه دارد در این مرحله تابش اشعه احتمالا باعث مرگ جنین می شود و اگر جنین نمیرد و طبیعی به دنیا آید احتمال نقص عضو کم است.

## ۲- دوره اندام زایی :

۳۵ روز پس از بارداری مرحله سازندگی و تمایز و تخصیص اندامهاست سلولهای سازنده اعضاء به اشعه بسیار حساسند تابش اشعه در این دوره آنرمالیهای متنوع و متعددی ایجاد می کند این دوره بحرانی ترین دوره از لحاظ نقص عضو است و بیشترین احتیاط را باید انجام داد.

## ۳- دوران اصلی جنین :

دوره بعدی زندگی جنین تا زمان تولد است از هفته ششم به بعد در این دوره مقاومت جنین در برابر اشعه زیاد است ولی با مقادیر زیاد امکان میکروسفالی و عقب ماندگی ذهنی وجود دارد همچنین تابش اشعه سبب ضایعات پوستی و ریزش مو و خشکی دهان نیز می شود.

## رادیو گرافی:

رادیو گرافی برای ارزیابی دندانهای بیمار از لحاظ پوسیدگی عفونت و ... به کار می رود.

هر فیلم درون یک کاغذ سیاه رنگ قرار دارد و بوسیله آن محافظت می شود در پشت کاغذ سیاه یک ورقه نازک سربی قرار دارد ورقه سربی در سمتی از فیلم قرار دارد که از لوله تابش اشعه دورتر باشد تمامی اجزاء فیلم داخل یک پاکت غیر قابل نفوذ قرار دارند.

## انواع رادیوگرافی:

**الف** داخل دهانی : که به سه نوع پری اپیکال بایت وینگ واکلوزال تقسیم می شود-

### ب خارج دهانی مثل OPG

فیلم پری اپیکال دارای دو سایز متفاوت برای کودکان و بزرگسالان است و برای نشان دادن تاج ریشه و بافتهای اطراف ریشه استفاده می شود. بایت وینگ برای نشان دادن ناحیه تاج دندانهای فک بالا و پایین در یک عکس و بیشتر برای تشخیص پوسیدگیهای پروگرمالی استفاده می شود. فیلم های اکوزال برابر فیلم اپیکال می باشد و نواحی وسیعتری از فکین را نشان می دهد فیلم در سطح جوده قرار می گیرد. برطبق تقسیم بندی در هر فک ۱ ناحیه وجود دارد و دهان مجموعاً از ۱۴ ناحیه تشکیل شده است بنابراین برای رادیو گرافی تمام دهان ۱۴ فیلم اپیکال و ۴ فیلم بایت وینگ استفاده می شود ۲ عدد فیلم برای ناحیه پرمولرها و مولرهای سمت راست و ۲ عدد برای ناحیه مولرها و پرمولرهای سمت چپ.

نحوه نشستن بیمار به صورت مستقیم است و برای رادیو گرافی فک بالا صندلی پایین آورده می شود و در فک پایین بالا آورده می شود و باید بیمار عینک و پروتز متحرکش را در آورد.

برای تنظیم سه بیمار از پلانهای زیر استفاده می شود:

### الف: پلان افقی یا اکوزال

### ب: پلان عمودی یا سائیتال از بین دو دندان سانترال می گذرد

پلان افقی عبارت است از پلانی که از سطح اکوزال دندان می گذرد این سطح هنگامی که سر بیمار تنظیم است باید با کف اتاق موازی باشد برای اینکه سطح اکوزال فک بالا را با سطح افق موازی کنیم سر بیمار را کمی به طرف جلو باید خم کنیم.

و همچنین برای تنظیم سطح اکوزالی فک پایین سر بیمار کمی به طرف عقب خم می شود برای تنظیم فک بالا از خط فرضی آلتراگوس خطی که پره بینی را به تراگوس وصل می کند نیز می توان استفاده کرد برای تنظیم فک پایین از خط فرضی اوروتراگوس خطی که گوشه دهان و گوشه لب را به تراگوس وصل می کند استفاده می شود هنگامی که فیلم در داخل دهان و دهان بیمار باز است اقدام به تنظیم سر بیمار می کنیم تنظیم سر اولین مرحله کار است و باید به طور صحیح و با دقت انجام شود در تنظیم سر برای رادیو گرافی فک پایین جاسری به طرف عقب برده می شود.

## چگونگی قرار دادن فیلم در دهان:

۱- اشعه به طرف سفید فیلم باید وارد شود این سطح را در پشت دندان و در تماس با سطح پالاتال و لینگوال دندانها قرار می دهیم .

۲- در نواحی قدامی به صورت عمودی و در نواحی خلفی به صورت افقی قرار می گیرد- .

۳- فیلمی که در پشت دندانها قرار می گیرد باید به گونه ای در جای خود قرار بگیرد که تمام طول دندان و مقداری از بافتهای استخوانی اطراف

نوک ریشه دندان را در بر می گیرد.

۴- در نواحی خلفی لبه فیلم باید حداقل ۳ میلی متر و در نواحی قدامی ۲ میلی متر از لبه دندان خارج تر قرار گیرد.

۵- فیلم به گونه ای پشت دندانها قرار می گیرد که ناحیه مورد نظر در وسط فیلم تصویر گردد.

۶- فیلم مورد استفاده به هیچ وجه نباید خم شود و یا تاخوردگی پیدا کند.

۷- دات فیلم باید به طور قرار دادی در لبه اکلوژالی و انسیزالی دندانها قرار گیرد دات محل زدن فیلم به گیره های ظهور وثبوت می باشد دات برای تعیین سمت راست و چپ تصویر استفاده می شود و یک برجستگی دایره ای شکل است که طرف برجسته آن به طرف اشعه قرار دارد و از این جهت راهنمای خوبی برای تشخیص راست بودن یا چپ بودن تصویر دندانهاست.

هنگامی که فیلم به داخل دهان برده می شود باید سعی شود که فیلم به مخاط دهان زیاد کشیده نشود و یک مرتبه در جای خود قرار گیرد در غیر این صورت در برخی بیماران حالت تهوع ایجاد می کند در اینگونه بیماران به منظور بر طرف کردن حالت تهوع چند دقیقه به بیمار استراحت داده می شود و سپس فیلم در دهان قرار می گیرد در صورت برطرف نشدن حالت تهوع چند دقیقه به بیمار استراحت داده می شود و سپس فیلم در دهان قرار می گیرد در صورت برطرف شدن حالت تهوع می توان مقدار کمی نمک در داخل دهان بپاشیم یا ذهن بیمار را متوجه به موضوع دیگری کنیم.

### فیلم نگهدار:

برای نگهداشتن فیلم در دهان وثابت بودن فیلم ساده ترین راه استفاده از انگشت مریض است در فک بالا از انگشت شست و فک پایین از انگشت نشانه استفاده می شود برای رادیو گرافی دندانهای سمت راست از دست چپ و برای دندانهای سمت چپ از دست راست استفاده می کنیم برای اینکه انگشت بیمار کنترل بیشتری روی فیلم داشته باشد بهتر است که آرنج بیمار تا شانه بالا آورده شود.

### بایت بلاک:

وسیله ای که دارای شیار است که فیلم داخل شیار قرار می گیرد و دارای قسمت دیگری است به نام دسته بایت بلاک که توسط بیمار گاز گرفته می شود هنگام استفاده از فیلم نگهدار به علت موازی قرار گرفتن زاویه عمودی چند درجه کمتر تنظیم می شود. یک فیلم نگهداری دیگر آبسلاک است که میتوان فیلم را به انتهای آن چسباند و انتهای دیگر را با دست نگه داشت.

### تنظیم تیوب اشعه:

در فک بالا خط آلتراگوس نشان دهنده محل ورود اشعه برای نواحی مختلف فک بالا است در فک پایین خطی داریم به موازات لبه تحتانی فک پایین که با فاصله ۱ سانتی متر از این لبه قرار دارد پس نقاط ورود اشعه برای فک پایین روی خطی است به موازات لبه تحتانی فک پایین با فاصله ۱ سانتی متر.

اگر در پلان عمودی سر لوله مولد اشعه نسبت به افق پایین تر باشد زاویه عمودی مثبت و اگر سر لوله به طرف بالا باشد زاویه عمودی منفی می باشد در فک بالا زاویه عمودی مثبت و در فک پایین زاویه عمودی منفی است.

### الف- سانترال :

در فک بالا نقطه و در اشعه در ناحیه میدلاین و از زیر سپتوم بینی عبور می کند.

در فک پایین تقاطع خط میدلاین با خطی افقی و خطی به موازات لبه تحتانی فک پایین با فاصله ۷cm محل ورود اشعه برای دندانهای ناحیه سانترال است و این محل معمولاً در گودی چانه است.

### ب - کانین :

در فک پایین خطی از پره بینی پایین می آوریم تا با خطی افقی تلاقی کند در فک بالا نقطه ورود اشعه روی خط آلتراگوس کناره پره بینی است.

### پ - پره مولرها :

در فک پایین نقطه ورود اشعه برخورد خطی است که از مردمک چشم پایین می آید و با خطی افقی تلاقی می کند و در فک بالا نقطه ورود اشعه تلاقی خط مردمک چشم با خط آلتراگوس است.

### ت - مولرها :

در این ناحیه یک سانتی متر عقب تر از گوشه چشم را برخط افقی عمود کرده و محل تلاقی را نقطه ورود اشعه می نامیم.



## رادیوگرافی بایت وینگ:

برای تشخیص پوسیدگیها و جرمهای پروگزیمالی و تشخیص و تعیین رابطه اکلوژالی دندانها کاربرد دارد.

در بایت وینگ فیلم مخصوص دارند که دارای زائده ای است که روی سطوح رویی فیلم قرار گرفته است اگر فیلم مخصوص در دسترس نباشد از فیلمهای پری اپیکال معمولی استفاده می شود.

**Tab:** وسیله ای است برای قرار دادن فیلم در داخل این وسیله به شکل **T** بوده هنگام جاگذاری فیلم باید دقت کرد که طرف سفید فیلم به سمت زبانک باشد از یک زبانک و ۲ بال تشکیل شده است برای درست کردن از یک نوار کاغذی یا مقوایی می توان استفاده کرد به این ترتیب که این نوار در فیلم به نحوی چرخانده شود که دو لبه آن روی سطح رویی فیلم به هم برسند.

### تنظیم سر مریض:

بعد از نشستن روی صندلی میدلاین عمود بر کف اتاق و پلن اکلوژال موازی با افق تنظیم می شود برای تنظیم افقی سر از خط فرضی آلتراگوس استفاده می شود.

قرارگیری فیلم در داخل دهان:

طرف سفید فیلم به طرف زبانک باشد دات فیلم به طرف پایین باشد.

ابتدا نصف فیلم را پشت تاج دندانهای بالا و نصف دیگر را پشت تاج دندانهای پایین قرار می دهیم و سپس از بیمار می خواهیم زبانک را گاز بگیرد و بیمار باید دهانش را به حالت اکلوژن مرکزی ببندد.

تعداد فیلم بایت وینگ ۴ عدد است. مولر راست و چپ ۲ عدد و مولر راست و چپ ۲ عدد.

البته از نواحی قدامی هم می شود بایت دیسک گرفت که در این صورت فیلم به صورت عمودی قرار می گیرد البته کاربرد زیادی ندارد. که در این صورت فیلم بایت وینگ ۷ عدد است سانترال ۱ عدد کانین راست و چپ ۲ عدد پره مولر راست و چپ ۲ عدد و مولر راست و چپ ۲ عدد.

تنظیم تیوب: الف زاویه افقی مانند زاویه رادیو گرافی پری اپیکال است تنها اختلاف در ناحیه کانین است که باید زاویه افقی کمی بیشتر شود. -  
ب زاویه عمودی بین ۰ تا ۱۰ درجه است.

دو پرمولر زاویه افقی از بین دندانهای پرمولر عبور می کند زاویه عمودی ۸ تا ۱۰ است. اشعه مرکزی درست وسط فیلم تابیده می شود در مولر زاویه مثل پرمولر است.

## رادیوگرافی اکوزال:

برای فک بالا و پایین جداگانه گرفته می شود و برای رادیوگرافی نواحی وسیع به کار برده می شود.

### تاریکخانه:

#### شرایط تاریکخانه:

۱. نباید هیچ نور مزاحمی وجود داشته باشد.
۲. رنگ دیوار تاریکخانه باید از نوع رنگی باشد که به بخارات شیمیایی که از داروی ظهور وثبوت بلند می شود مقاوم باشد.
۳. برای نگهداری فیلم ها از جعبه سربی استفاده می شود فیلمها باید از اشعه گرما محافظت شود.

### داروهای مورد استفاده در تاریکخانه:

این دارو به صورت پودر یا مایع هستند کار کردن با داروی ظهور وثبوت به صورت مایع آسانتر است.

چون می توان طبق دستور خانه مقداری از مایع را با آب مخلوط نموده و آماده کار کرد.

داروی ظهور وثبوت در تانکهای مجزا هستند به طور قراردادی تانک طرف راست داروی ظهور و تانک طرف چپ داروی وثبوت است داروی وثبوت بوی سرکه می دهد.

وقتی می خواهیم فیلمها را داخل داروها قرار دهیم باید گیره و فیلم را چند مرتبه بالا و پایین ببریم تا حبابهای هوا خارج شوند و مانع ظهور وثبوت نشوند باز کردن فیلم باید طوری باشد که هیچ وقت انگشتان روی فیلم قرار نگیرد.

### مراحل ظهور وثبوت:

۱- روش بصری: در این روش فیلم را داخل داروی ظهور برده و خارج می کنیم و به آن نگاه می کنیم آنقدر این عمل را انجام می دهیم که تصویر را روی فیلم مشاهده نماییم سپس عمل شستشو را انجام داده و درون داروی وثبوت می بریم.





## اشکالات تهیه فیلم:

- ۱- تنظیم نادرست زاویه افقی باعث اورلپ شدن می شود
- ۲- تنظیم نادرست زاویه عمودی هرچه زاویه عمودی زیادتر باشد طول دندان کوتاهتر می شود و برعکس
- ۳- تکان خوردن سر بیمار باعث بیشتر شدن زاویه عمودی و کوتاهتر شدن دندان در فیلم می شود.
- ۴- خوب تنظیم کردن تیوب دستگاه که در این صورت خط حدفاصل در ناحیه سفید و سیاه منحنی است و اگر فیلم در داخل داروی ظهور کامل قرار نگیرد و یک خط مستقیم در ناحیه سیاه و سفید دیده می شود.
- ۵- رنداشتن عینک شخص
- ۶- خارج نشدن پروتز پارسیل
- ۷- پشت و رو قرار دادن فیلم

## اشتباهات تاریکخانه:

- ۱- اگر فیلم کاملاً داخل دارو قرار نگیرد
- ۲- دستکاری زیاد فیلم در داخل دهان بدین صورت مقداری بزاق به داخل فیلم می رود و فیلم به مقوای سیاه کنارش می چسبد و به صورت لکه سیاهی روی فیلم ظاهر می شود.
- یجاد لکه های سفید روی فیلم
- ۴- فیلم قبل از اینکه درون داروی ثبوت قرار بگیرد قسمتهایی از آن با این دارو در تماس بوده است.
- مه آلوده شدن فیلم به دلیل خوب ثابت نشدن فیلم است
- ۵- افزایش زمان ظهور باعث تیرگی فیلم و افزایش زمان ثبوت باعث روشنی فیلم می گردد.

## فارماکولوژی: داروشناسی

به طور کلی سه منشأ اصلی برای دارو وجود دارد گیاهی شیمیایی حیوانی  
۹۰٪ از داروهای هورمونی و پروتئینی را از حیوان به دست می آورند.

از مصرف یک دارو چه انتظاری باید داشت:  
از مصرف دارو بهبود شرایط و اثر درمانی انتظار می رود.

## شکل دارو:

دارو شکلهای مختلفی دارد. مثل: جامد مایع مالیدنی و خوراکی

## راههای ورود دارو به بدن:

خوردن یا راه oral است ۸۰ درصد داروها از طریق خوراکی مصرف می شود دارو از راه خوردن دو صورت جامد و مایع وارد بدن می شوند.  
داروهای جامد (قرصها) عمده ترین رقم دارویی اند.  
بعضی قرصها پوشش دارند تا در دهان یا مثلاًض معده باز نشوند و مثلاً در روده باز شوند.  
نوع دیگر داروهای جامد کپسولها هستند که مواد دارویی را به صورت پودر در آورده و در یک محفظه ژلاتینی قرار می دهند.

## داروهای مایع:

مثل شربت که ماده دارویی در یک مایع شیرین و یا مواد روغنی وجود دارد و گاهی به صورت سوسپانسیون است که قبل از خوردن باید آنها را به هم زد.

نوع دیگر داروها قطره های خوراکی اند که برای اطفال به کار می روند.

راه دوم ورود دارو تزریق است که شامل:

۱- وریدی: که مستقیماً وارد خون می شود.

۲- عضلانی: دارو از طریق مویرگها وارد ر می شود.

راه سوم ورود راه موضعی است که به صورت پماد کرم لوسیون است و قطره ها شیافها از راه معقد وارد بدن می شوند چون در آنجا مویرگهای خونی فراوانند.



از داروهای موضعی دیگر واژینال است که در بیماریهای زنان و واژن خانمها به کار می رود از راههای موضعی دیگر استفاده از دهان شویه در دندانپزشکی است.

راه دیگر ورود دارو به بدن استنشاق است یعنی از راه ریه ها وارد بدن می شود که بیشتر به صورت مایع است.

### مکانیزم اثر دارو = دارو + گیرنده

۹۵ درصد داروها گیرنده دارند که با گیرنده ها جفت شده و تغییراتی را ایجاد می کند.

بعضی از داروها مثل آنتی بیوتیک ها گیرنده ندارند و روی عامل ایجاد بیماری یعنی میکروبها اثر دارند.

عوارض جانبی: داروها علاوه بر اثر درمانی اثرات دیگری نیز دارند که به آن اثرات جانبی میگویند.

که بعضی از اثرات جانبی قابل پیش بینی اند و در افراد زیادی بروز می کنند و عوارض به مقدار دارو بستگی دارد و گاهی قابل پیش بینی نیست و در بعضی افراد دیده می شود مثل تزریق پنی سیلین که ممکن است منجر به مر شود که به این واکنش ها آلرژیک یا شوک آنافیلاکتیک می گویند.

### تداخل دارویی:

متابولیسم تغییر شکل دارو:

عمده داروها که در کبد متابولیزه می شوند و تعداد کمی در جاهای دیگر مثل خون یا پلاسما، روده و یا کلیه ها.

### دفع دارو:

عمده داروها از طریق کلیه دفع می شود در صد کمی از راه صفرا و درصد کمی نیز از راه مدفوع:

از طریق شیر مادر، عرق، بزاق و ریزش مو و ناخن نیز دارو دفع می شوند.

دوران در برد کار به را خاص احتیاط باید بنابراین است متفاوت داروها اثر سالمندی دهی شیر بارداری نوزادی دوران مثل مختلف های دوران در می معتاد ها بچه معتاد مادران در خاطر همین به شوند می منتقل نوزاد و به شوند می شیرها وارد عصبی داروهای مثل داروها از بعضی دهی شیر شوند در دوران بارداری نیز بخصوص از روز پانزدهم تا شصتم تشکیل جنین که مرحله ارگان سازی است نباید هیچ دارویی مصرف شود مگر با نظر پزشک.

### طبقه بندی داروها:

#### داروهای مسکن:

۱- داروهای مسکن مخدر که ریشه گیاهی دارند و از ریشه خشخاش به دست می آیند و برای درد شدید به کار می روند

۲- داروهای شبیه آسپرینی یا داروهای ضد التهاب مسکن غیر استروئیدی

#### داروهای شبیه آسپرینی:

سردسته آنها آسپرین است ضد درد و ضد التهاب است آسپرین در بیماریهای خون ریزی دهنده نباید استفاده شود داروهایی که در این گروه قرار دارند و در کسانی که دچار بیماری انعقاد خون هستند از سکت قلبی جلوگیری میکنند و در ماه آخر بارداری نباید استفاده شود.

۱- ایبوپروفن:

به صورت قرص است و اثرات جانبی روی کلیه دارد.

۲- ایندومتاسین: به صورت کپسول و شیاف و تزریقی است.

عوارض جانبی: اثرات معده و روده شدید

۳- دیفلوفناک: قرص زرد رنگ به صورت تزریقی و شیاف

۴- پیروکسیکام: به صورت کپسول و ژل و آمپول است.

۵- مفنامیک اسید: بصورت کپسول است. در دوران حاملگی نباید استفاده شود در سه ماهه آخر حاملگی بهتر است استفاده نشود.

استامینوفن: در کسانی که نمی توانند از آسپرین استفاده کنند از استامینوفن استفاده می کنند چون عوارض جانبی کمی دارد و در صورت استفاده زیاد روی کبد اثر سمی دارد.

## داروهای مسکن مخدر شبیه مرفین:

- ۱-مرفین:از راه تزریق(از راه خوراکی از بین می‌رود)
- ۲-کدئین: به صورت قرص های مختلف از راه خوراکی مصرف می شود که هم تنها وهم در ترکیب با داروهای دیگر به کار می رود.
- ۳-متادون:ضد درد ضعیفی است-
- ۴-نالوکسان
- ۵-دکسترومتورفان ضد سرفه است-

مهمترین عارضه جانبی این دارو ایجاد وابستگی است ومدتی پس از مصرف اثر خود را از دست می دهد

## وابستگی: جسمی روانی

بعد از ۲ هفته پس از مصرف مرفین بدن وابستگی پیدا می کند واگر دارو قطع شود بیمار عوارضی از خود نشان می دهد واگر مدت طولانی مصرف شود اعتیاد پیش می آید.

## عوارض آن:

آبریزش از بینی ترشحات بدن زیاد می شود کاهش فشار خون کندی ضربان قلب اسهال خشم عصبانیت تحریک پذیری وهمچنین علائم بسیار شدید که منجر به اغما یا مر بیمار می شود.  
برای درمان این وابستگی معمولاً از جایگزینی ماده مصرف شده با متادون به صورت قرص وشربت استفاده می شود متادون وابستگی ندارد.  
در دردهای شدید دندانپزشکی از ترکیب ۲دارو استفاده می شود مثل استامینوفن کدئین.

## داروهای ضد عفونت:

عفونت ممکن است علل متفاوتی داشته باشد ویروس باکتری یا قارچ  
آنتی بیوتیک ماده ای است که از موجود زنده بدست می آید وبر علیه موجود زنده به کار می رود واین تعریف شامل همه داروهای ضد عفونت نمی باشد چون ممکن است ساختنی نیز باشد.  
سر دسته آنتی بیوتیک ها پنی سیلین است که با خالص کردن آن سایر آنتی بیوتیکها به دست می آید.  
پنی سیلین با اختلال در دیواره سلولی باکتری باعث مر باکتری می شود در کسانیکه به پنی سیلین ها حساس هستند از اریترومايسين استفاده می شود برای جنگیدن با عفونت دار باید کامل مصرف شود ومقدار دارو در خون همیشه باید ثابت باشد بنابراین مصرف دارو باید مرتب باشد.

## آمپی سیلین و آموکسی سیلین:

- موارد مصرف آنها زیاد است وروی تعداد بیشتری از باکتریها تأثیر دارند.
- کوآموکسی کلاو=آموکسی سیلین+آمپی سیلین  
سفالکسین:برروی طیف بیشتری از باکتری ها اثر دارد:
- ۱- به عنوان پیشگیری قبل از عمل جراحی واعمال دندانپزشکی با دوز بالا مصرف می شود .  
در درمان عفونت های تنفسی،ادرار احشایی و ...به کار می رود .
  - ۲- اریترومايسيلين :جلوی رشد باکتری ها را می گیرد در درمان عفونت های تنفسی مثل التهاب حنجره،گلو،ریه و ...کاربرد دارد.

## تتراسایکلینک :

در درمان عفونت های پوستی تنفسی احشایی وادراری مورد مصرف قرار می گیرد.  
در دوران بارداری وشیردهی نباید مصرف کنند وکودکان نیز تا سن ۸سالگی نباید مصرف کنند چون باعث ایجاد ناهنجاری در بافت استخوان می شوند وهمچنین باعث ایجاد لکه های قهوه ای روی دندان می شود فلور میکروبی دهان را از بین می برد وایجاد برفک دهانی می کنند با دارویی مثل آهن کلسیم منیزیم نباید مصرف شود.

## داروهایی که عفونت موضعی را درمان می کنند:

- ۱- مترونیدازول
- ۲- نیستاتین: برای درمان کاندیدیاز:این قارچ در دهان احشاء و واژن خانم ها زندگی می کند در دهان لکه های سفید رنگی ایجاد می کند(برفک)در دهان این دارو را به صورت قطره استفاده می کنیم.

## داروهای ضد ویروس:

برای درمان تب خال و عفونت های ویروس از دارویی به نام اسکیلو ویر به فرمهای خوراکی تزریقی مالیدنی و ... استفاده می شود که می تواند ویروس را از بین ببرد.

## مواد شیمیایی آنتی سبتیک ضد عفونی کننده:

- ۱- الکل
- ۲- الکل استیک و سرکه
- ۳- گلو تار آلدئید
- ۴- هالوژن مثل ید، پرکلرین، هیپوکلریت
- ۵- بتادین از ترکیب ید با مواد آلی به دست می آید برای ضد عفونی کردن پوست قبل از عمل جراحی، شستشوی دست، ضد عفونی کردن زخمها و جراحات و سوختگی استفاده می شود.
- ۶- کلر هگزیدین: به عنوان دهان شویه در دندانپزشکی استفاده می شود.
- ۷ اوزنول: از گیاه میخک به دست می آید و در دندانپزشکی برای کاهش درد و ... استفاده می شود.
- در دندانپزشکی از ترکیب آن با سایر مواد به عنوان ماده پر کننده، پانسمان و ... استفاد می شود.

## داروهای بی حس کننده:

- ۱- داروهای بی حس کننده استری ۱- کوکائین: به علت عوارض زیاد استفاده از آن محدود است. ۲- پروکائین ۳- بنزوکائین ۴- تتراکائین بنزوکائین و تتراکائین بیشتر به صورت ژل، پماد، قطره چشمی و به عنوان بی حس کننده موضعی استفاده می شود.
- ۲- آمیدها: ۱- لیدوکائین سر دسته این داروهاست اسم تجاری آن گزیلوکائین است ۲- پریلوکائین ۳- بوپی و اکائین (حالت تنگ کننده رگ دارد، مدت اثر آن طولانی است و بیشتر برای اعمال جراحی طولانی از آن استفاده می شود).
- لیدوکائین: روی قطر رگها اثری ندارد و مدت اثر آن مناسب است بنابراین این دارو در دندانپزشکی مصرف زیادی دارد.

## نظافت و پاکیزگی:

- ۱- بعد از هر غذا دندانها و دهان را تمیز بشوید.
- ۲- برای شستن دهان می توانید از انگشت یا مسواک نرم استفاده نمایید.
- ۳- برای شستن دندانهای مصنوعی در صورت لزوم می توان از صابون یا مایع ظرف شویی استفاده نمایید.
- ۴- از خمیر دندان، نمک، تاید و آب داغ استفاده نکنید. چون به دندانهای مصنوعی صدمه می زند.
- ۵- اگر دندانها بیفتد ممکن است بشکند، مخصوصاً اگر دست شویی چینی باشد. بنابراین دستتان را کاملاً پایین بگیرید. اگر از دستشویی فلزی استفاده کنید بهتر است.
- ۶- اگر دندانها جرم آهکی گرفتند می توانید شبها دندانها را در لیوان آبی که سه قاشق سرکه در آن ریخته اید قرار دهید و صبح با مسواک بشوید.
- ۷- اگر دندانها جرمی شبیه به جرم سیگار گرفتند از مایعات سفید کننده (مثل وایتکس) استفاده کنید. سه قاشق وایتکس را در یک لیوان آب بریزید، دندانها را در آن قرار دهید و در ظرف را ببندید. صبح دندانها را با مسواک بشوید، استفاده از وایتکس برای هر پروتزی که دارای اجزای فلزی است مجاز نیست.
- ۸- سرکه و وایتکس با یک شب استفاده دندانها را کاملاً تمیز نمی کند. باید چند شب این کار را تکرار کرد.

## غذا خوردن:

- مهمترین کاری که باید با دقت و توجه یاد بگیرند غذا خوردن است. لبها، گونه ها و زبان باید یاد بگیرند که دندان مصنوعی را نگه دارند که تکان نخورند و غذا به زیر آن نرود. این کار مستلزم توجه و شکیبایی است و معمولاً چند هفته طول می کشد. توجه به نکات زیر به شما کمک خواهد کرد:
- ۱- القمه کوچک و غذای نرم بخورید. صبر داشته باشید تا دهان شما به دندان مصنوعی عادت پیدا کند.
  - ۲- در موقع غذا خوردن حرف نزنید و حواستان جمع به غذا خوردن باشد.
  - ۳- در چند روز اول بهتر است تنها غذا بخورید که حضور دیگران مزاحمتان نباشد.
  - ۴- غذا را با حرکات کوچک بجوید که دندان پایین فرصت نکند از جای خود بلند شود.
  - ۵- اگر دندان مصنوعی قسمتی از دهان را زد و زخمی کرد به دندان پزشک مراجعه کنید تا آن را اصلاح کند. هیچ کس غیر از دندان پزشک اجازه



ندارد که دندان مصنوعی را اصلاح و عیب‌گیری کند. زخم و زدگی را بی‌خود تحمل نکنید و خود را شکنجه ندهید.

### توجه کنید:

دندان مصنوعی همیشه در دهان باشد. شبها هنگام خواب دندانها را از دهان خارج کنید، تمیز بشویید و ظرف محتوی آب یا آب نمک قرار دهید. ظرف بهتر است که درب داشته باشد. ظرف را کناری بگذارید که زیر پا نرود. به این ترتیب هنگام خواب لثه‌ها استراحت می‌کنند و عمر آنها خیلی بیشتر می‌شود. دندانها هم بی‌خود هنگام خواب ساییده نمی‌شوند و دیرتر از بین می‌روند.

### هشدار:

دندان مصنوعی هرگز نباید خشک شود، یا باید در دهان باشد یا در ظرف آب. اگر ظرف آب در اختیار نداشتید (موقع مسافرت و هنگامی که در خانه خود نیستید) یک پاکت پلاستیکی محکم و سالم بردارید، یک قطعه پارچه یا پنبه یا دستمال کاغذی خیس در آن قرار دهید، دندانها را درون آن بگذارید و درش را کاملاً ببندید و کناری بگذارید که زیر پا نرود.

### توصیه:

حتی اگر هیچ ناراحتی نداشتید هر شش ماه یکبار به دندان پزشک خود مراجعه کنید

### با آرزوی موفقیت

پردیس بین‌المللی رشد و توسعه بهداشت و سلامت جندی شاپور

